SKRIPSI

PERBANDINGAN HISTOPATOLOGIS KELENJAR GETAH BENING TIKUS MENGGUNAKAN METODE PROSESSING JARINGAN MANUAL DAN AUTOMATIS

OLEH
SHINTA LISFIA NINGSIH
NIM : 1613353022

PROGRAM STUDI D IV TEKNOLOGI LABORATORIUM MEDIK
SEKOLAH TINGGI ILMU KESEHATAN PERINTIS PADANG
2020

LEMBAR PERSETUJUAN

Proposal Penelitian Atas :

Nama : Shinta Lisfia Ningsih

Tempat, Tanggal Lahir : Dumai, 24 Desember 1997

Nim : 1613353022

Judul Proposal Penelitian : Perbandingan Histopatologis Kelenjar Getah Bening Tikus Menggunakan Metode Prosessing Jaringan Manual Dan Automatis

Kami setujui untuk diujikan di depan dewan penguji skripsi pada tanggal 15 Agustus 2020

Padang, 15 Agustus 2020

Pembimbing I	Pembimbing II
dr. Tofrizal, Sp. PA, M. Biomed, PhD	**Def Primal, M. Biomed (PA)**
NIDN : 0016097802	**NIDN : 1026128401**

SKRIPSI

Perbandingan Histopatologis Kelenjar Getah Bening Tikus Menggunakan Metode Prosessing Jaringan Manual Dan Automatis

Disusun Oleh :
Shinta Lisfia Ningsih
NIM : 1613353022

Telah diujikan di depan penguji SKRIPSI
Program Studi Diploma IV Analis Kesehatan / TLM
STIKes Perintis Padang

Pada Tanggal 15 Agustus 2020

Pembimbing I	Pembimbing II
dr. Tofrizal, Sp. PA, M. Biomed, PhD	Def Primal, M. Biomed (PA)

Penguji

dr. Meta Oktora, Sp.PA, M.Biomed

Skripsi ini telah memenuhi salah satu persyaratan
Untuk memperoleh gelar Sarjana Sains Terapan (S.ST)

Mengetahui
Ketua Program Studi Diploma IV Analis Kesehatan / Teknologi Laboratorium Medik
STIKes Perintis Padang

dr, H. Lillah, Sp. PK(K)
NIK : 198826104390011

BIODATA

Nama : Shinta Lisfia Ningsih

Tempat, Tanggal Lahir : Dumai,24 Desember 1997

Agama : Islam

Jenis Kelamin : Perempuan

Alamat : Jl. Adinogoro, Lubuk Buaya, Perum Lubuk Gading Permai V Blok E No.09, Kota Padang, Sumatra Barat.

Riwayat pendidikan :
1. SDN 009 Ujung Batu
2. SMPN 001 Ujung Batu
3. SMK Abdurab Pekanbaru

KATA PENGANTAR

Assalamu'alaikum Wr.Wb

Puji dan syukur kehadirat Allah SWT atas segala nikmat dan rahmat-Nya yang selalu dicurahkan kepada seluruh makhluk-Nya. Salawat serta salam dikirimkan kepada Nabi Muhammad SAW. Alhamdulillah dengan nikmat dan hidayah-Nya, penulis telah dapat menyelesaikan proposal penelitian ini dengan judul **"**Perbandingan Histopatologis Kelenjar Getah Bening Tikus Menggunakan Metode prosessing Jaringan Manual dan Automatis".

Dalam proses penyelesaian skripsi ini, tidak terlepas dari peran, bimbingan dan bantuan dari berbagai pihak. Sehingga dapat menyelesaikan skripsi ini, penulis juga mengucapkan terima kasih kepada :

1. Bapak Yendrizal Jafri, S.Kp, M. Biomed selaku Ketua STIKes Perintis Padang.
2. Bapak dr. H. Lillah, Sp. PK, selaku Ketua Prodi D-IV Teknologi Laboratorium Kesehatan STIKes Perintis Padang.
3. Bapak dr.Tofrizal,Sp.PA,M.Biomed,PhD , selaku pembimbing I yang telah memberikan bimbingan dan arahan selama penyusunan skripsi ini.
4. Bapak Def primal M.Biomed(PA), selaku pembimbing II yang telah memberikan bimbingan dan arahan selama penyusunan skripsi ini.
5. Ibu dr. Meta, M.Biomed, selaku penguji yang telah bersedia memberi masukan dan arahan.
6. Bapak/Ibu dosen, karyawan/karyawati prodi D-IV Teknologi Laboratorium Kesehatan STIKes Perintis Padang.
7. Keluarga tercinta, ayahanda, ibunda, abang, kakak, adik dan seluruh anggota keluarga besar penulis yang telah berjasa baik dari segi moril maupun materil

dalam memberikan dorongan semangat serta do'a untuk menyelesaikan skripsi ini.

8. Kepada teman-teman tersayang Ramadani, Santika, Shevia, seangkatan yang telah memberikan semangat dan dukungan yang besar dalam menyelesaikan skripsi ini.

Penulis menyadari bahwa skripsi ini terdapat banyak kekurangan mengingat keterbatasan pengetahuan penulis, karena itu penulis mengharapkan masukan kritikan dan saran yang sifatnya membangun dari semua pihak demi kesempurnaan penelitian ini. Akhir kata kepada-Nya jualah kita berserah diri, semoga skripsi ini dapat dipertahankan dalam seminar proposal.

Padang, 11 Januari 2019

Shinta Lisfia Ningsih

DAFTAR ISI

PERNYATAAN PERSETUJUAN
KATA PENGANTAR i
DAFTAR ISI iii
DAFTAR TABEL v
DAFTAR GAMBAR vi
DAFTAR LAMPIRAN vii

BAB I. PENDAHULUAN
1.1 Latar Belakang 1
1.2 Rumusan Masalah 5
1.3 Tujuan Penelitian 5
1.3.1 Tujuan Umum 5
1.3.2 Tujuan Khusus 5
1.4 Manfaat Penelitian 6
1.4.1 Bagi Peneliti 6
1.4.2 Bagi Akademik 6
1.4.3 Bagi Masyarakat 6
BAB II. TINJAUAN KEPUSTAKAAN
2.1 Kelenjar Getah Bening 7
2.1.1 Definisi 8
2.1.2 Anatomi dan Fisiologi 10
2.1.3 Fungsi Kelenjar Getah Bening 11
2.1.4 Penyebab Kelenjar Getah Bening 11
2.1.5 Gejala Klinis 11
2.1.6 Diagnosis 12
2.2 Fiksasi 13
2.3 Prosessing jaringan 14
2.3.1 Dehidrasi 15
2.3.2 Penjernihan 15
2.3.3 Impregnasi 16
2.3.4 Blocking 16
2.3.5 Pemotongan Blok dengan Mikrotom 17
2.3.6 Floating 17
2.4 Manual 17
2.4.2 Prinsip prosessing Jaringan KGB Manual 17
2.4.3 Kelebihan Prosessing Jaringan KGB Manual 18
2.4.4 Kekurangan Prosessing Jaringan KGB Manual 18
2.5 Automatis *(Automatis Tissue Processor)* 19
2.5.1 Definisi 19
2.5.2 Prinsip Prosessing Jaringan KGB Automatis 19
2.5.3 Kelebihan prosessing Jaringan KGB Automatis 20
2.5.4 Kekurangan prosessing Jaringan KGB Automatis 20
2.6 pewarnaan 20
2.6.1 Definisi 21
2.6.2 Hematoxylin Eosin 21

2.7 Pengamatan hasil preparat..... 22
2.8 Hipotesis..... 23

BAB III. METODE PENELITIAN
3.1 Jenis Penelitian..... 24
3.2 Tempat dan Waktu Penelitian 24
3.3 Populasi dan Sampel 24
3.3.1 Populasi..... 24
3.3.2 Sampel..... 24
3.3.3 Besaran Sampel..... 25
3.4 Variabel Penelitian..... 25
3.4.1 Variabel Independen 25
3.4.2 Variabel Dependen..... 25
3.5 Definisi Operasional 26
3.6 Alat dan Bahan Penelitian..... 26
3.6.1 Alat..... 27
3.6.2 Bahan 27
3.7 Analisa Data..... 27
3.8 Prosedur Penelitian 27
3.8.1 Cara kerja prosessing jaringan manual 27
3.8.2 Cara kerja prosessing jaringan Automatis..... 28
3.8.3 Cara kerja Hematoxylin Eosin 29
3.8.4 Cara penilaian jaringan Kelenjar Getah Bening..... 29
3.9 Kerangka operasional..... 30

BAB IV. HASIL PENELITIAN
4.1 Karateristik Umum Subjek Penelitisn..... 40
4.2 Perbandingan Metode Manual Dan Automatis..... 40

BAB V. PEMBAHASAN
5.1 Karateristik Umum Dan Subek Penelitian..... 42
5.2 Perbandingan Metode Manual Dan Automatis..... 42

BAB IV. KESIMPULAN DAN SARAN
6.1 Kesimpulan 45
6.2 Saran..... 45

DAFTAR PUSTAKA
LAMPIRAN

DAFTAR TABEL

Halaman

3.1.3 Tabel sampel penelitian..... 24

3.4.2 Definisi operasional 26

DAFTAR GAMBAR

Halaman

2.1.1 Gambar skematis sebuah kelenjar getah bening 9

2.1.2 Lokasi kelenjar getah benig (KGB) di daerah kepala dan leher 10

2.5.1 Gambar alat automatis *(Automatis Tissue Processor)* 19

BAB I

PENDAHULUAN

1.1 Latar Belakang

Kanker masih menjadi masalah serius bagi dunia kesehatan. Hal ini terbukti dengan meningkatnya morbiditas dan mortalitas akibat kangker diseluruh dunia. Terdapat 14 juta kasus baru tiap tahunnya dan 8,2 juta kematian akibat kanker pada tahun 2012 (WHO, 2015).

Kelenjar getah bening adalah organ berbentuk ginjal atau lonjong dan bersimpai yang terdiri atas jaringan limfoid yang terbesar diseluruh tubuh di sepanjang pembuluh limfe. Kelenjar getah bening ini ditemukan diketiak, lipat paha, sepanjang pembuluh besar di leher, dan banyak dijumpai di toraks dan abdomen khususnya didalam mesentrium (Emeritus, 2007).

Kelenjar getah bening merupakan bagian dari sistem pertahanan tubuh kita. Tubuh kita memiliki kurang lebih 600 kelenjar getah bening, tapi hanya terdapat didaerah submanibula (bagian bawah rahang), ketiak atau lipat paha yang normal teraba pada orang sehat. Sekitar 55% pembesaran kelenjar getah bening terjadi pada daerah kepala dan leher. Penderita terbanyak dengan berjenis kelamin laki-laki (48-38) dan pada kelompok umur 31-40 tahun (26-61%) (Kanwan, 2009).

Pembengkakan kelenjar getah bening adalah kondisi yang terjadi apabila ada pembengkakan pada gumpalan jaringan kecil berukuran bulat yang tersebar diseluruh tubuh, yang disebut kelenjar getah bening. Kelenjar yang juga dikenal dengan istilah kelenjar limfa yakni bertugas untuk menyaring cairan limfa (getah bening) yang berada diseluruh tubuh melalui pembuluh limfa. Karena itu, cara kerja kelenjar getah

bening mirip seperti darah yang mengalir didalam tubuh kita melalui pembuluh darah (Putri, 2016).

Kelenjar getah bening (KGB) terdapat dibeberapa tempat dalam tubuh kita. Sering timbul benjolan-benjolan di daerah tempat KGB berada dan sering pula hal itu menimbulkan kecemasan yang baik pada pasien, ataupun orang tua pasien. Apakah pembesaran ini hal yang normal, penyakit berbahaya atau merupakan suatu gejala keganasan. Untuk itu perlu dikenali kemungkinan-kemungkinan penyebab dari pembesaran KGB tersebut dan dikenali pula dengan gambaran klinisnya sehingga mengetahui tatalaksana yang akan dilakukan (Heuser, 2009).

Pemeriksaan histopatologi merupakan pemeriksaan rutin yang dilakukan untuk setiap jaringan yang dikirim ke labolatorium patologi anatomik. Pengolahan jaringan yang baik akan memberikan kualitas hasil sediaan yang memuaskan untuk dinilai oleh patologis. Kualitas sediaan hasil pengolahan jaringan dipengaruhi oleh banyak faktor, terutama dari tahap-tahap pengolahan jaringan itusendiri (Musyalifah,Agus. 2018).

Diagnosis histopatologi yang merupakan hasil interpretasi pemeriksaan histopatologi, sampai saat ini masih merupakan kunci dalam diagnosis sebagian besar penyakit. Mutu hasil proses jaringan sangat erat hubungannya dengan penanganan bahan pemeriksaan yang benar sejak awal jaringan/sel dan cairan yang dipisahkan dari tubuh. Disebut sebagai penanganan pra-analitik. Pada tahap ini kegiatan utamanya ialah melakukan pencatatan pasien data pasien dan preservsi jaringan/sel pasca operasi/biopsi. Tahap selanjutnya, analitik, yaitu dimana pada tahap ini sampel tiba dilaboratorium patologi anatomi. Pada tahapan ini meliputi pencatatatan data bahan pemeriksaan / sampel yang selanjutnya diikuti pengolahan bahan pemeriksaan atau sampel tersebut (Made, nassar, 2008).

Jadi histologi bukan hanya mencakup pengetahuan mengenai berbagai jaringan, tetapi juga berbagai sel dan sistem organ. Karena hitstologi mempelajari semua sel, jaringan, organ, tercakup didalamnya ilmu yang mempelajari segi fungsi, selain strukturnya, jadi mempelajari histologi bukan hanya sebagaai pelengkap dalam mempelajari anatomi makroskopik, tetapi juga merupakan dasar struktural untuk mempelajari ilmu faal. Adanya hubungan antara struktu dan fungsi mungkin dapat menerangkan dan mengapa histologi merupakan ilmu yang begitu menarik dan mudah dipahami. Para mahasiswa akan menyadari bahwa dengan mempelajari sesuatu struktur, mereka dapat menyimpulkan banyak hal mengenai fungsinya; dan sebaliknya, bila mereka mengetahui fungsi suatu organ atau jaringan, mereka dapat meramalkan banyak hal mengenai struktur mikroskopisnya. Perlu ditekankan disini bahwa histologi pada umumnya adalah suatu mata pelajaran visual. (C. Roland, 2008).

Prinsip kerja prosessing jaringan manual adalah serangkaian prosedur untuk mengganti unsur air dan fiksatif dalam jaringan dengan parafin agar diperoleh penyatuan yang sempurna antara jaringan dan parafin dalam satu blok. proses dilakukan dengan cara menarik air dari jaringan dengan dari jaringan dengan dehidran alkohol bertahap, sehingga air digantikan oleh alhokol. Kemudian dilanjutkan dengan xylol yaitu media perantara yang dapat larut dalam air dan parafin, sehingga alkohol digantikan oleh xylol. Setelah itu direndam (impregnasi/infiltrasi) dalam parafin cair, sehingga seluruh ruang jaringan yang semula berisi xylol diganti oleh parafin yang bertitik lebur paling tinggi 60ºC. Kekurangannya metode manual yaitu jika penyatuan tidak sempurna maka akan diperoleh blok parafin yang tidak homogen dan akan mudah pecah dalam pemotongan atau proses selanjutnya. Kelebihan metode ini biaya

lebih murah (Sutjahjo, 2008) Kelebihan metode ini biaya lebih murah (Sutjahjo, 2008, Erick khristian, 2017).

Automatic Tissue Processor adalah alat untuk proses pengolahan jaringan pada kegiatan Histoteknik (proses untuk membuat sajian histologi) yang telah dipotong dan telah melalui tahap proses kimiawi yaitu Fiksasi (Fixation), Pemeriksaan Kotor (Gross Examination), dan kemudian dilakukan Pengolahan Jaringan (TissueProcessing). Tissue Processor atau Pengolahan jaringan bertujuan untuk mengolah jaringan agar proses mikrotom bisa dilakukan secara sempurna. Tissue Processor terdiri daribeberapa tahap yaitu Dehidrasi, Clearing, Infiltrasi Paraffin (Tedi, 2015 ;Her, 2015 ;Dewa 2015).

Metode *Automatis*tetap digunakan di laboratorium patologi anatomi sebagai metode standar, saat ini dikembangkan pemeriksaan pematangan jaringan metode *Automatis*yang dapat menutupi kelemahan yang dimiliki metode manual. Prosessing jaringan dengan metode *Automatis* (Automatis Tissue Processor) alat yang secara otomatis melakukan gerakan melakukan proses persiapan jaringan dengan timer yang sudah di setting (Elektronika dasar, 2012).

Seorang paramedik di laboratorium mempunyai mempunyai tugas untuk membuat sajian yang baik, agar hasil preparat dapat memberikan hasil akurat dan permasalahan yang diteliti dapat terjawab. Untuk itu tahap prosessing jaringan juga harus diperhatikan agar tidak terjadi kerusakan akibat kesalahan pada metode prosessing jaringan. Pengolahan jaringan secara manual memiliki persentasi kesalahan lebih besar dibandingkan dengan pengolahan jaringan secara automatis, Dan pada proses manual, operator dituntut untuk benar-benar teliti dalam memonitoring waktu pengolahan jaringan. Ketidaktepatan waktu dapat menyebabkan hasil yang kurang

maksimal atau jaringan masih mentah untuk diproses lebih lanjut (Tedi Rukmawan, dkk, 2015). Dikarenakan pada pengolahan jaringan secara manual yang rumit cukup merepotkan operator, mengingat pada tahap pengolahan jaringan membutuhkan ketelitian dan monitoring waktu yang tepat, sebaiknya seorang paramedik di laboratorium disarankan lebih baik menggunakan metode prosessing jaringan automatis (Tedi Rukmawan, dkk, 2015).

Hematoxylin berfungsi untuk memberikan warna biru (basofilik) pada inti sel, serta *eosin* yang berfungsi untuk memberikan warna merah muda pada sitoplasma sel dan jaringan penyambung (Juliati, 2017). HE (*Hematoxilyn-Eosin)* merupakan zat warna yang sering digunakan dalam pewarnaan histoteknik (Jamie et al, 2010). Oleh karena itu peneliti ingin mengetahui perbandingan histopatologis kelenjar getah bening dengan menilai persentase kerusakan jaringan pewarnaa HE *(Hematoxilin-Eosin)* menggunakan metode prosessing jaringan manual dan Automatis *(Automatis Tisue Processor* (Ari Indrawati, 2017)

1.2 Rumusan masalah

Rumusan masalah dari penelitian ini adalah melihat perbandingan kerusakan histopatologis jaringan kelenjar getah bening dari tikus menggunakan metode prosessingjaringan manual dan *Automatis*.

1.3 Tujuan penelitian

1.3.1 Tujuan umum

Untuk mengetahui perbandingan persentase kerusakan histopatologis jaringan kelenjar getah bening dari tikus menggunakan metode prosessing jaringan manual dan *Automatis*.

1.3.2 Tujuan khusus

1. Memeriksa hasil pemeriksaan yaitu menilai persentase kerusakan histopatologis jaringan kelenjar getah bening dari tikus dengan menggunakan metode prosessing jaringan manual.
2. Memeriksa hasil pemeriksaan yaitu menilai persentase kerusakan histopatologis jaringan kelenjar getah bening dari tikus dengan menggunakan metode prosessing jaringan *Automatis(Automatis Tissue Processor).*
3. Menganalisis perbedaan hasil persentasekerusakan histopatologis jaringan kelenjar getah bening dari tikus dengan menggunakan metode prosessing jaringan manual dan *Automatis (Automatis Tissue Processor).*

1.4 Manfaat penelitian

1.4.1 Bagi peneliti

Penelitian ini merupakan salah satu sarana untuk menerapkan ilmu pengetahuan dibidang penelitian yang telah didapat setelah menimba ilmu, memberikan pengalaman secara langsung dalam penelitian dan meningkatkan pemahaman peneliti mengenai perbandingan kerusakan histopatologis jaringan kelenjar getah bening dari tikus limfa normal menggunakan metode prosessing jaringan manual dan *Automatis*.

1.4.2 Bagi akademik

a. menambah wawasan tenaga analis di tempat kerja tentang perbandingan kerusakan histopatologis jaringan kelenjar getah bening dari tikus limfa normal menggunakan metode prosessing jaringan manual dan *Automatis.*

b.Memberikan informasi Sebagai bahan referensi di bidang histopatologis dan perpustakaan program studi D-IV Teknologi labolatorium medik.

1.4.3 Bagi masyarakat

Penelitian ini dapat di harapkan mampu memberi infromasi yang baik dan benar sehingga menambah pengetahuan masyarakat mengenai perbandingan persentase kerusakan jaringan histopatologis kelenjar getah bening dari tikus limfa normal menggunakana metode prosessing jaringan manual dan *Automatis.*

BAB II

TINJAUAN PUSTAKA

2.1 Kelenjar Getah Bening

2.1.1 Definisi

Kelenjar getah bening/KGB adalah organ berbentuk oval dari sistem limfatik. Fungsi utama KGB adalah sebagai mikroorganisme partikel-partikel akibat hasil dari degradasi sel-sel atau metabolisme (Jurnal, kesehatan andalas,2018).

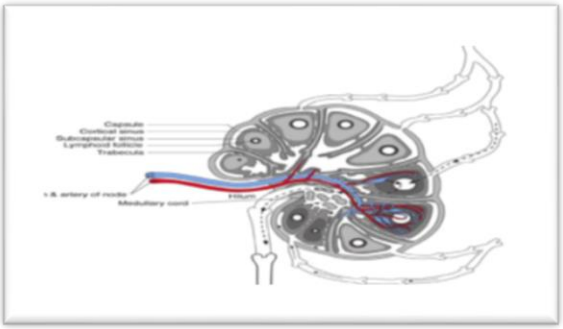

Gambar 2.1.1 Gambar skematis sebuah kelejar getah bening
(Desi Ayu Kristiani, 2013).

Kelenjar getah bening merupakan bagian dari sistem imun dalam tubuh yang terdapat di bagian bawah rahang, ketiak, dan pangkal paha. Kelenjar getah bening juga mempunyai peran untuk menangkal dan melawan bakteri, infeksi, dan virus yang menyerang tubuh. Namun jika getah bening dalam tubuh seseorang mengalami pembesaran atau pembengkakan, justru inilah yang bisa menyebabkan kondisi kesehatan seseorang menurun dan bisa beresiko terhadap munculnya penyakit, seperti penyakit kelenjar getah bening. Selain infeksi ringan, infeksi dari virus juga bisa menimbulkan terjadinya pembengkakan kelenjar (Rizki,Maulana,2018).

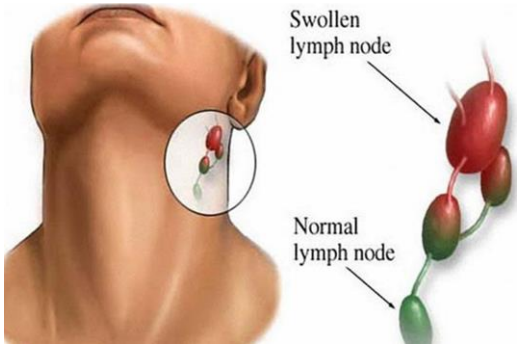

Gambar 2.1.1 kondisi pembengkakan kelenjar getah bening

Pembengkakan kelenjar getah bening adalah kondisi yang terjadi apabila ada pembengkakan pada gumpalan jaringan kecil berbentuk bulat yang tersebar di seluruh tubuh, yang disebut kelenjar getah bening. Kelenjar yang juga dikenal dengan istilah kelenjar limfa ini bertugas untuk menyaring cairan limfa (getah bening) yang beredar di seluruh tubuh melalui pembuluh limfa. Karena itu, cara kerja kelenjar getah bening mirip seperti darah yang mengalir di dalam tubuh kita melalui pembuluh darah (Putri, 2016).

Ukuran kelenjar getah bening berbeda-beda. Mulai dari sekecil ujung jarum hingga sebesar satu butir kacang merah yang sudah matang.Kelenjar ini merupakan bagian dari sistem imun (daya tahan tubuh), khususnya sistem limfatik. Pasalnya, kelenjar ini mengandung sel-sel darah putih serta antibodi. Ini berarti kelenjar getah bening sangat berperan dalam melawan infeksi dan penyakit.Ketika tubuh Anda kena infeksi atau penyakit, tubuh akan memproduksi lebih banyak sel imun. Meningkatnya jumlah sel imun dalam kelenjar limfa inilah yang menyebabkan pembesaran atau pembengkakan. Maka dari itu, kelenjar limfa atau getah bening yang membengkak pasti menandakan adanya infeksi atau penyakit.

2.2. Fiksasi

Fiksasi adalah langkah dasar di balik studi patologi yang sangat penting untuk mencegah autolisis dan degradasi jaringan serta komponen jaringan sehingga mereka dapat diamati baik secara anatomis dan mikroskopis. Sekitar awal 400 tahun sebelum masehi, Hippocrates telah mendiskusikan efek biologik merkuri dan alkohol sebagai cairan fiksatif, meskipun keingintahuan tentang struktur histologik dimulai sejak penemuan mikroskop cahaya (Musyalifah,Agus. 2018).

Proses fiksasi biasanya yang merupakan tahap pertama dalam pembuatan sediaan histopatologi. Fiksasi adalah berbagai perlakuan yang dapat melindungi struktur sel dan komposisi biokimianya. Tentu saja kualitas fiksasi adalah kunci untuk semua tahap selanjutnya yang sangat penting dalam pembuatan sediaan histopatologik, oleh karena itu pengawetan sel dengan perubahan morfologi yang minimal dan secara kasat mata tanpa adanya kehilangan molekul sangat penting dalam pengolahan jaringan. Fiksasi diharapkan dapat melindungi spesimen biologi dari efek denaturasi dehidrasi dan semua proses pengolahan jaringan (Musyalifah,Agus.2018).

Prinsip kerja dari fiksasi adalah mengawetkan bentuk sel dan organel sehingga mendekati bentuk fisiologinya. Cairan fiksatif mengubah komposisi jaringan secara kimiawi dan fisik. Secara kimiawi, protein sel diubah secara fungsional dan struktural dengan cara koagulasi dan membentuk senyawa aditif baru. Senyawa tersebut terbentuk dengan cara ikatan silang dari dua makro molekul yang berbeda, yakni cairan fiksatif dan protein sel. Hal ini menyebabkan sel resisten terhadap gerakan air dan cairan-cairan lainnya. Akibatnya, struktur sel menjadi stabil, baik di dalam maupun di antara sel-sel. Selain itu, kebanyakan enzim di dalam sel menjadi terinaktivasi, sehingga proses metabolisme sel tidak terjadi, dan mencegah adanya

autolisis sel. Secara fisik, membran sel yang awalnya hidrofilik, dilarutkan dengan cairan fiksatif, yang menyebabkan pori-pori sel membesar. Akibatnya, makromolekul dapat memasuki sel. Hal ini membantu untuk teknik setelah fiksasi, khususnya pada proses parafinisasi dan pewarnaan dimana zat-zat tersebut akan dapat masuk ke dalam sel dan menempel dengan mudah (Jamie et al, 2010). Proses fiksasi yang baik harus memenuhi beberapa syarat, sebagai berikut:

1. Fiksasi dilakukan dengan penekanan yang cepat dan sejajar,
2. Fiksasi tidak menyulitkan dan murah biaya,
3. Fiksasi harus bisa menghambat pembusukan bakteri dan terjadinya Autolisis.
4. Fiksasi harus memberikan perbedaan gambaran mikroskopik yang Bagus.
5. Fiksasi tidak boleh menyebabkan iritasi, keracunan, dan korosif.
6. Fiksasi tidak boleh menyebabkan penyusutan, pembengkakan, atau perubahan sel lainnya.
7. Fiksasi harus bisa membuat jaringan menjadi tahan lama.
8. Fiksasi harus mendapatkan izin untuk pengembalian warna dasar sebagai objek pengambilan foto (Alwi, 2016).

Fiksasi merupakan proses pengawetan protoplasma sehingga struktur jaringan tetap stabil dan tidak mengalami perubahan pasca mati seperti autolisis yang disebabkan enzim proteolitik dan pembusukan yang disebabkan oleh kuman pembusuk dari luar tubuh. Fiksasi juga berfungsi memberikan konsistensi keras sehingga jaringn dapat diiris tipis serta pengaruh terhadap pewarnaan dan diferensiasi optik. Jaringan yang telah difiksasi selama 24 jam akan tahan dengan perlakuan

berikutnya. Larutan fiksasi yang disebut fiksatif memiliki kemampuan mengubah indeks bias bagian – bagian sel sehingga dapat dilihat di mikroskop (Suntoro, 1983 ;Paulsen, 2000 ;Jusuf, 2009 ;Peckham, 2014).

2.2.1 Larutan Formalin 10%

Larutan fiksatif yan lazim digunakan adalah larutan formalin 4% - 10% dari pengenceran formaldehida 37% - 40%. Formaldehida akan berikatan dengan beberapa protein membentuk ikatan silang serta mendenaturasi protein lain tetapi tidak pada lipid sehingga jaringan akan mengalami pengerasan dan menginaktivasi enzim untuk mencegah jaringan terdegrasi. Formalindehida memiliki memiliki sifat asam sehingga dapat dinetralkan dengan *basic manesium carbonate.* Formaldehida akan lebih baik jika dicampurkan *calcium chloride* untuk mempertahankan bentuk mitokondria dan appartus golgi. Formaldehida sangat bagus untuk fiksatif inti sel, tapi tidak untuk kromosom. Formaldehida memyebabkan iritasi mata dan hidung karena gas yang sangat keras. Formulasi untuk membuat formalin 10% adalah dengan mencampurkan 10 cc formaldehida 40% dengan 90 cc aquades (Suntoro, 1983 ;Peckham, 2014).



Gambar 2.2.1 fiksasi dengan menggunakan alkhol 10%

2. 3 Prosesing jaringan

Rangkaian proses pembuatan sajian histopatologis dimulai dari pengambilan organ setelah hewan dilakukan eutanasi kemudian organ dimasukkan dalam larutan garam fisiologis dan selanjutnya organ dimasukkan ke larutan fiksatif . Rangkaian proses pembuatan preparat histologi melalui beberapa diantaranya tahap pemrosesan jaringan seperti dehidrasi, penjernihan, infiltrasi parafin (Indrawati, 2017).

2.3.1 Dehidrasi *(Dehydration)*

Dehidrasi merupakan tahap pembendaman jaringan kedalam beberapa larutan etanol dengan konsentrasi bertingkat. Tujuan dari penggunaan alkohol bertingkat adalah agar tidak terjadi perubahan yang terjadi tiba-tiba pada sel jaringan (Suntoro 1983; Jhonson, 1994). Dehidrasi bertujuan untuk mengeluarkan seluruh cairan yang terdapat pada jaringan yang telah difiksasi sehingga dapat diisi dengan parafin atau zat lain untuk membuat blok preparat. Setiap sel pada jaringan hidup mengandung 85% air sehingga parafin tidak bisa masuk kedalam sel karna terhalang oleh air (Indrawati, 2017).

Proses dehidrasi harus dilakukan dengan benar agar tidak ada molekul air yang tertinggal sehingga parafin bisa menempati posisi dalam jaringan agar didapatkan irisan jaringan yang utuh dan baik.

Reagen yang sering digunakan dalam proses dehidrasi ini adalah etanol karna tidak menyebabkan pengerasan jaringan dan membuat jaringan menjadi getas terhadap pemotongan yang tipis. Alkohol absolut ini memiliki kemampuan memperkeras jaringan, sehingga jaringan tidak boleh terlalu lama ditinggal didalam alkohol absolut(Indrawati,2017).

2.3.2 Penjernihan (Clearing)

Penjernihan merupakan tahapan membuat jaringan menjadi jernih dan transparan menggunakan pelarut organik seperti *xilene* atau *toluene.* Tahap ini bertujuan untuk mengeluarkan alkohol dari jaringan dan digantikan dengan parafin. Proses mengeluarkan alkohol dari jaringan ini sangat krusial karna karna bila didalam jaringan masih tertinggal sedikit alkohol maka parafin tidak bisa masuk kedalam jaringan sehingga jaringan tidak sempurna dalam proses *blocking,* pemotongan dan pewarnaan (Indrawati, 2017).

Proses *clearing* dapat menggunakan larutan penjernih misalnya *xilene,* xilol dan *toluene* yang masing-masing memiliki kekurangan dan kelebihan. Xilol memiliki kelebihan yaitu proses penjernihan cepat, mudah didapat dan harga tidak terlalu mahal. Kekurangan dari xilol adalah jaringan tidak begitu jelas dikarenakan perendaman yang terlalu lama direndam didalam xilol menyebabkan mudah rapuh, mengkerut, dan sulit untuk diiris. Penjernihan menggunakan *toluene* memilki kelebihan yaitu mudah, cepat, jaringan akan menjadi jernih atau transparan bila prosesnya telah selesai dan tidak akan mengkerut jika direndam lama. Kekurangannya adalah harga lebih mahal dan jaringan cepat keras dan sukar untuk diiris jika terlalu lama direndam di *toluene* (Suntoro,1983 ;Jusuf,2009).

2.3.3 Impregnasi

Impregnasi adalah proses mengeluarkan cairan pembening (xylol) dari dalam jaringan untuk digantikan dengan paraffin. Pada tahap impregnasi, jaringan harus benar-benar bebas dari xylol karena sisa cairan pembening dapat mengkristal dan pada saat dilkukan proses pemotongan blok, jaringan akan menjadi mudah robek (Prasetyani, 2017).

2.3.4. Blocking

Pengeblokan (embedding) adalah proses pembuatan blok preparat. Dengan menanamkan atau memasukkan jaringan kedalam cetakan untuk memudahkan proses penyayatan dengan mikrotom. Cetakan yang digunakan adalah base mould, yaitu cetakan yang terbuat dari logam yang tidak berkarat. Tujuan dari proses ini untuk membuat blok paraffin menjadi preparat permanen (Juliati, 2017).

2.3.5. Pemotongan blok dengan mikrotom *(Sectioning)*

Pemotongan *(Sectioning)* adalah proses pemotongan blok preparat denganmenggunakan mikrotom. Sectioning bertujuan untuk mendapatkan sediaan jaringan yang tipis, rata serta tidak melipat ataupun terputus saat diletakkan pada gelas obyek (Jusuf, 2013).

2.3.6. Floating

Floating dilakukan dengan memasukkan obyek glass ke dalam waterbath lalu digerakkan kearah pita paraffin yang akan direkatkan pada obyek glass. Tujuan floating adalah untuk merekatkan pita paraffin pada kaca obyek dengan cara memasukkan kedalam water bath suhu 60ºC (Juliati, 2017).

2.4Manual

2.4.1 Prinsip Prosessing Jaringan Kelenjar Getah Bening Metode Manual

Prinsip kerja prosessing jaringan manual adalah serangkaian prosedur untuk mengganti unsur air dan fiksatif dalam jaringan dengan parafin agar diperoleh penyatuan yang sempurna antara jaringan dan parafin dalam satu blok. proses dilakukan dengan cara menarik air dari jaringan dengan dari jaringan dengan dehidran alkohol bertahap, sehingga air digantikan oleh alhokol. Kemudian dilanjutkan dengan xylol yaitu media perantara yang dapat larut dalam air dan parafin, sehingga alkohol

digantikan oleh xylol. Setelah itu direndam (impregnasi/infiltrasi) dalam parafin cair, sehingga seluruh ruang jaringan yang semula berisi xylol diganti oleh parafin yang bertitik lebur paling tinggi 60ºC. Kekurangannya metode manual yaitu jika penyatuan tidak sempurna maka akan diperoleh blok parafin yang tidak homogen dan akan mudah pecah dalam pemotongan atau proses selanjutnya. Kelebihan metode ini biaya lebih murah (Sutjahjo, 2008).

Gambar 2.4.1 metode prosessing jaringan manual

2.4.2 Kelebihan prosessing jaringan metode manual

1. Kelebihan metode ini biaya lebih murah (Sutjahjo, 2008; Erick khristian, 2017).

2.4.3 Kekurangan prosessing jaringan metode manual

Kekurangannya metode manual yaitu jika penyatuan tidak sempurna maka akan diperoleh blok parafin yang tidak homogen dan akan mudah pecah dalam pemotongan atau proses selanjutnya. Dehidrasi yang berlebihan dapat menyebabkan jaringan menjadi keras, rapuh dan kusut. Dehidrasi yang tidak sempurna akan

mengganggu penetrasi reagen pembening kedalam jaringan, sehingga spesimen nya lunak sehingga tidak bisa dilakukan infiltrasi (sutjahjo, 2008).

Pengolahan jaringan yang rumit cukup merepotkan operator jika dilakukan secara manual, mengingat pada tahap pengolahan jaringan membutuhkan ketelitian dan monitoring waktu yang tepat. Pengolahan jaringan secara manual memiliki persentasi kesalahan lebih besar dibandingkan dengan pengolahan jaringan secara otomatis. Pada proses manual, operator dituntut untuk benar-benar teliti dalam memonitoring waktu pengolahan jaringan. Ketidak tepatan waktu dapat menyebabkan hasil yang kurang maksimal atau jaringan masih mentah untuk diproses lebih lanjut (Tedi Rukmawan, dkk, 2015)

2.5 Automatis *(Automatic tissue processor)*

2.5.1 Definisi

Automatic Tissue Processor adalah alat untuk proses pengolahan jaringan pada kegiatan Histoteknik (proses untuk membuat sajian histologi) yang telah dipotong dan telah melalui tahap proses kimiawi yaitu Fiksasi (Fixation), Pemeriksaan Kotor (Gross Examination), dan kemudian dilakukan Pengolahan Jaringan (TissueProcessing).
(Tedi, 2015 ;Her, 2015 ;Dewa 2015).

2.5.1 Gambar alat Automatis *(Automatis Tissue Processor)*
Sumber https://www.google.com/search=automatic+tissue+processor

2.5.2Prinsip Prosessing Jaringan Kelenjar Getah Bening dengan Automatis *(Automatic Tissue Processor)*

Automatic Tissue Processor adalah alat untuk proses pengolahan jaringan pada kegiatan Histoteknik (proses untuk membuat sajian histologi) yang telah dipotong dan telah melalui tahap proses kimiawi yaitu Fiksasi (Fixation), Pemeriksaan Kotor (Gross Examination), dan kemudian dilakukan Pengolahan Jaringan (Tissue Processing). Tissue Processor atau Pengolahan jaringan bertujuan untuk mengolah jaringan agar proses mikrotom bisa dilakukan secara sempurna. Tissue Processor terdiri dari beberapa tahap yaitu Dehidrasi, Clearing, Infiltrasi Paraffin (Histotehnik dasar, 2009).

Tahap yang pertama,tahap dehidrasi yang merupakan tahap untuk menghilangkan/menarik air dalam jaringan dengan cara merendam jaringan kedalam alkohol mulai dari konsentrasi terendah sampai konsentrasi tinggi, karena alcohol tidak dapat berikatan dengan paraffin, maka dilakukan proses Clearing untuk menarik keluar kadar alcohol yang berada dalam jaringan dengan menggunakan cairan xylol. Tahapan terakhir yaitu Infiltrasi paraffin yang merupakan tahap pengisian rongga atau pori-pori jaringan dengan cairan paraffin (Rica Vera BR Tarigan , 2012).

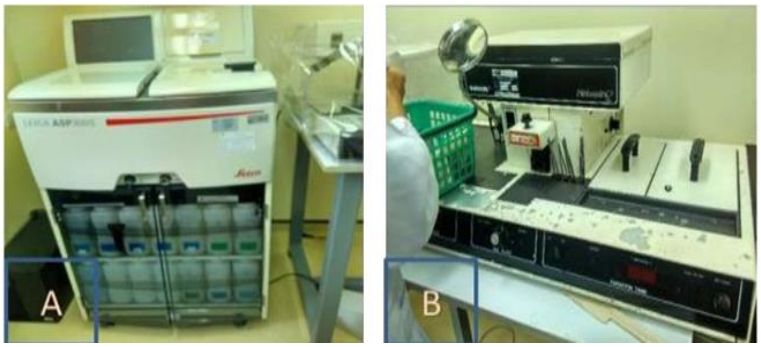

Gambar 2.5.2 metode prosessing jaringan metode automatis

2.5.3 Kelebihan posessing jaringan dengan proses*Automatic tissue processor*

Dalam pekerjaannya, *Automatic tissue processor* sanggup memproses ratusan sampel jaringan dalam sekali running. *Automatic tissue processor* bekerja dengan setting tertentu sesuai dengan kebutuhan patologist. Alat *Automatic tissue processor* ini sangat membantu kecepatan kerja untuk membuat preparat histologi (Tedi Rukman dkk,2015).

2.5.4 Kekurangan prosessing jaringan dengan proses *Automatic tissue processor*

1. Pemilihan motor kurang tepat sehingga gerak mekanik berisik.

2. Timer tidak bisa melanjutkan (Tedi Rukman dkk 2015).

2.6 Pewarnaan

2.6.1 Metode Pewarnaan Histologi

Histologi adalah ilmu yang mempelajari tentang jaringan. Histologi berasal dari bahasa yunani. Histos yaitu jaringan dan logia yang berarti ilmu (Peckham, 2014). Pewarnaan yang secara umum yang sering digunakan adalah Hematoksilin Eosin (HE) (Andrien, 2010).

2.6.2Pewarnaan HE (*Hematoxilyn-Eosin)*

Hematoxilyn didapatkan dari ekstrak pohon *Haematoxyloncampechianum Linnaeus* yang berasal dari Amerika. Sebelum diberi warna oleh *hematoxilyn* terlebih dahulu jaringan harus dioksidasi dengan hematin, dan proses ini disebut dengan pematangan jaringan. Jika menggunakan paparan oksigen proses pematangan ini berlangsung spontan namun lama. Tetapi untuk proses pematangan yang berlangsung dengan cepat dapat ditambahkan senyawa kimia, seperti merkurioksida dan sodium iodide (Jamie et al, 2010).

Saat ini *hematoxilyn* yang dijual sudah dicampur dengan *eosin* untuk mempermudah pewarnaan. Pada awalnya *hematoxilyn* memberikan warna merah baik pada sel maupun jaringan, untuk melihatnya disarankan untuk menggunakan etanol 95% yang memiliki pH normal, agar jaringan dapat dilihat denganmikroskop. *Hematoxilyn* dapat memberikan pewarnaan dengan dua metode yaitu,secara progresif dan regresif. Pada metode regresif, jaringan dibiarkan dalam larutan sampai beberapa waktu kemudian larutan tersebut dibuang. Sedangkan pada metode progresif, jaringan di celupkan ke dalam larutan hematoksilin hingga intensitas yang diinginkan tercapai seperti pada potongan jaringan yang beku (Anil & Rajendran, 2008).

Pewarna Eosin adalah satu jenis pewarna dengan sifat asam dan bermuatan negatif yang digunakan untuk mewarnai sitoplasma. Eosin memberikan warna merah muda ketika berikatan dengan struktur basa dalam sel strujtur sel yang terpulas meliputi sebagian besar protein dalam sitoplasma dan beberapa serabut ekstraseluler (Peckam, 2014 ;Leeson,1996). Pewarna asam memiliki afinitas terhadap sitoplasma sel sedangkan pada *hematoxilyn* memiliki afinitas terhadap nukleus. *Eosin* penggunaannya lebih aman dibandingan dengan *hematoxilyn* (Anil & Rajendran, 2008).

Pewarnaan merupakan salah satu prosedur yang ada didalam bidang histoteknik. Pewarnaan merupakan proses pemberian warna pada jaringan yang telah dipotong agar jaringan mudah dikenali pada saat pengamatan dengan menggunakan mikroskop. HE (*Hematoxilyn-Eosin)* merupakan zat warna yang sering digunakan dalam pewarnaan histoteknik (Jamie et al, 2010).

Hematoxylin berfungsi untuk memberikan warna biru (basofilik) pada inti sel, serta *eosin* yang berfungsi untuk memberikan warna merah muda pada sitoplasma sel dan jaringan penyambung (Juliati, 2017).

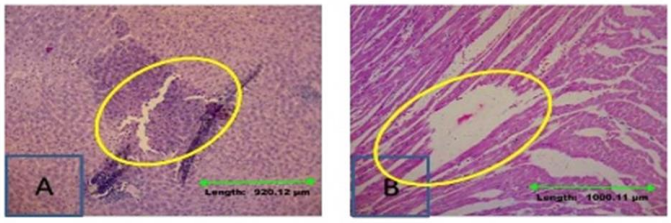

Gambar 14. Hasil preparat jaringan pecah dan berlubang pembesaran 10x10 di Laboratorium Histologi NLAC. Kerusakan pada organ hepar jaringan terlihat pecah (A), dan pada organ jantung jaringannya berlubang atau sebagaian jaringan ada yang hilang (B).

Gambar 3. Gambar jaringan hasil pewarnaan HE pada organ hepar
Sumber : (Ariyadi T, 2017).

2.7 Pengamatan hasil preparat

Pengamatan preparat jaringan dimikroskop tidak selalu mendapatkan hasil yang normal secara histologi atau histopatologi. Pemrosesan jaringan yang panjang sering kali mengalami kecacatan dan mengalami kerusakan preparat yang bisa menyebabkan kesalahan dalam diagnosis histopatologi (Indrawati, 2017).

Preparat hsitologi yang baik memiliki ciri – ciri seperti nukleus bewarna biru tua, sitoplasma dan serat terwarnai merah muda. Sel – sel lemak tidak terwarna, sel – sel lemak akan menghilang ketika saat pemrosesan jaringan dilakukan dengan benar, tidak memiliki artefak seperti lipatan, presipitasi pewarnaan, robekan, dan terlihat kotoran akibat penyaringan larutan yang tidak bersih (Indrawati, 2017).

2.7.1 Jaringan sobek *(separation)*

jaringan sobek terjadi karna tekanan yang berlebihan. Ketegangan atau penyusutan dalam proses pengolahan menyebabkan pemisahan dalam jaringan. Sobekan bisa saja terjadi karena suhu waterbath yang tinggi atau pisau mikrotom yang

tumpul atau kurang tajam karna masa pakai yang lama (Bacha dan Bacha , 1990; Khan dkk.,2014).

2.7.2 Jaringan pecah *(Cracling)*.

Jaringan dengan banyak seluler akan sering mengalami pecah atau retakan. Pisau mikrotom yang kurang tajam dan infiltrasi parafin yang kurang baik sehingga menyebabkan jaringan pecah segala arah dan terdapat gelembung antara objek glass dengan potongan jaringan saat diletakkan di slide warmer (Bidhu dkk., 2014 ;Khan dkk ,2014).

2.7.3 Lipatan jaringan *(folding)*

Jaringan yang terlihat tumpang tindih dan tidak dalam fokus yang tajam. Lipatan dapat terjadi karena suhu waterbath yang kurang panas atau jaringan yang tidak dibiarkan menggembang dengan baik saat berada di waterbath. Proses pemotongan yang kurang sempurna seperti pisau mikrotom yang tumpul atau sisa-sisa parafin di mata pisau pemotongan yang terlalu tipis (Bacha dan Bacha, 1990).

2.7.4 Jaringan berlubang

Jaringan berlubang disebabkan terdapatnya lubang pada jaringan disebabkan oleh proses fiksasi, dehidrasi dan media embedding yang kurang sehingga didapat sampel yang tidak sama rata. Embedding yang tidak cocok menyebabkan terjebaknya udara disekitar jaringan, sehingga jaringan bergetar dan jatuh ketika proses pemotongan sehingga terjadi artefak (Bindhu dkk.,2014)

2.8 Hipotesis

HO: Tidak terdapat perbandingan kerusakan jaringan pada sediaan histopatologis jaringan Kelenjar Getah Bening menggunakan metode manual dan automatis.

HA: Terdapat perbandingan kerusakan jaringan pada sediaan histopatologis jaringan Kelenjar Getah Bening menggunakan metode manual dan automatis.

BAB III

METODE PENELITIAN

3.1 Jenis Penelitian

Jenis yang digunaka dalam penelitian ini bersifat analitik yang dilakukan secara Cross sectional yaitu variabel yang diteliti, diukur dan dilakukan pada satu titik pada satu titik tertentu (Notoatmodjo, 2010).

3.2 Tempat dan waktu penelitian

Penelitian ini dilakukan di laboratorium Patologi Anatomi, Fakultas Kedokteran Universitas Andalas Padang.

3.3 Populasi dan Sampel

3.3.1 Populasi

Populasi dalam penelitian ini adalah blok parafin kelenjar getah bening dari tikus di laboratorium Patologi Anatomi Fakultas Kedokteran Universitas Andalas Padang.

3.3.2 Sampel

Sampel penelitian ini yaitublok parafin kelenjar getah bening dari tikus yaitu sebanyak 32 blok dengan 2 kelompok penelitian, dapat diuraikan sebagai berikut:

Tabel 3.3.2 Sampel Penelitian

Sampel	manual	automatis *(Automatis Tissue Processor)*	jumlah
Jaringan kelenjar getah bening tikus	16	16	32

Dari tabel diatas dapat dilihat, sampel penelitian yang diperlukan yaitu jaringan kelenjar getah bening tikus, 16 kerusakan jaringan kelenjar getah bening menggunakan metode prosessing jaringan manual, 16 kerusakan jaringan Kelenjar Getah Bening menggunakan metode prosessing jaringan Automatis *(Automatis Tissue Processor)* pada tikus sebagai kontrol.

3.3.3 Besar Sampel

Besar sampel pda penelitian ini menggunakan Rancangan Acak Lengkap (RAL) dengan rumus federar yaitu:

N = ?

T = 2

$(n-1)\ (t-1) \geq 15$

$(n-1)\ (2-1) \geq 15$

$(1)\ (n-1) \geq 15$

$(n-1) \geq 15$

$(n) \geq 15 + 1$

N $\frac{16}{1}$

N16

$(N \times T)$

$(16 \times 2) = 32$

3.4 Variabel penelitian

3.4.1 Variabel independen

Variabel independen dalam penelitian ini adalahmetode prosessing jaringan manual dan *Automatis(Automatis Tissue Processor).*

3.4.2. Variabel dependen

Variabel dependen dalam penelitian ini adalah kerusakan jaringan kelenjar Getah Bening.

3.5 Definisi Operasional

Variabel Penelitian	Definisi Operasional	Cara Ukur	Hasil Ukur	Skala Ukur
Variabel Indenpenden				
Metode Manual	prosessing jaringan manual adalah serangkaian prosedur untuk mengganti unsur air dan fiksatif dalam jaringan dengan parafin agar diperoleh penyatuan yang sempurna antara jaringan dan parafin dalam satu blok.	Mikroskop	Persentase kerusakan secara manual	Rasio
Metode Automatis Tissue Processor (Automatis)	Automatic Tissue Processor adalah alat untuk proses pengolahan jaringan pada kegiatan Histoteknik (proses untuk membuat sajian histologi) yang telah dipotong dan telah melalui tahap proses kimiawi yaitu Fiksasi (Fixation), Pemeriksaan Kotor Gross Examination), dan kemudian dilakukan Pengolahan Jaringan (TissueProcessing).	Mikroskop	Persentase kerusakan jaringan Automatis	Rasio
Variabel Dependen				
kerusakan jaringan Kelenjar Getah Bening	kerusakan jaringan yaitu yang memiliki artefak seperti jaringan sobek, jaringan pecah, lipatan jaringan, jaringan berlubang.	Mikroskop	Persentase kerusakan jaringan kelenjar Getah bening	Rasio

3.6Alat dan Bahan

3.6.1 Alat

Alat yang digunakan antara lain: Mikroskop, Staining Jar,pinset, Automatis tissue processor.

3.6.2 Bahan

Bahan yang digunakan antara lain: objek glass, cover glass, mikroskop, handscoon, masker, tissue, beaker glass, Jaringan yang diperiksa.

Bahan secara manual: alkohol 70%,95%,100%, xylol,parafin cair, larutan Hematoksilin dan eosin.

Reagen secara *Automatis*: formalin 10%, alkohol 70%,95%,100%,xylol,parafin cair.

3.7 Analisa data

Analisa data pada penelitian menggunakan cara uji t test independen yaitu, dengan membandingkan rata-rata dua subjek sampel yang berbeda dan tidak saling berikatan. Pada penelitian ini uji t independen untuk melihat perbedaan penilaian persentase kerusakan jaringan histopatologis jaringan kelenjar getah bening menggunakan metode prosessing jaringan manual dan Automatis (*automatis tissue processor*).

3.8 Prosedur Penelitian
3.8.1 Cara kerja prosessing jaringan manual

1.	Penyempurnaan fiksasi	: Formalin 10%	0-3 jam
2.	Dehidrasi	: Alkohol 70%	½jam
	Alkohol 95%	½jam	
	Alkohol 100%	½jam	
	Alkohol 100%	1jam	
	Alkohol 100%	1jam	
	Alkohol 100%	1jam	
	Alkohol 100%/xylol	½jam	
3.	Clearing	: Xylol	1jam
	Xylol	2jam	
4.	Infiltrasi	: Parafin	2½jam
	Parafin	4jam	

Jika ternyata jaringan belum sempurna fiksasinya kaset jaringan dimasukkan dalam wadah berisi formalin 10% bufer posfat, setelah seluruh kaset jaringan terkumpul,proses selanjutnya yaitu penggantian dilakukan dengan cara menarik air dari jaringan dengan dehidran alkohol bertahap, sehingga air digantikan dengan alkohol, kosentrasi rendah ke tinggi yaitu mulai dari 70%,95%,100%. Kemudian dilanjutkan dengan xylol yaitu media perantara yang dapat larut dalam air dan alkohol, sehingga alkohol digantikan oleh xylol. Setelah direndam (impregnasi/infiltrasi) dalam parafin cair, sehingga seluruh ruang jaringan yang semula berisi xylol diganti oleh parafin yang bertitik lebur paling tinggi 60ºC. (Sutjahjo dkk, 2008). Jaringan dipindah ke cetakan untuk dilakukan tahap pengeblokan atau pemendaman jaringan ke dalam parafin cair, lalu didiamkan sampai parafin membeku kurang lebih 2 jam.

3.8.2 Cara kerja prosessing jaringan Automatis (*Automatis tissue processor*)

Pengolahan dengan mesin dapat dilakukan dengan siklus pendek untuk jaringan (biopsi) atau siklus panjang untuk jaringan besar, pada mesin wadah yang pertama dapat diisi dengan formalin 10% untuk penyempurnakan fiksasi yang belum

sempurna, selanjutnya Dehidrasi dilakukan dengan alkohol kosentrasi bertahap, alkohol 70%,95%,100% untuk menarik seluruh kandungan air dari sel dan jaringan. Kemudian dilakukan clearing dalam larutan xylol, untuk menarik alkohol keluar dan kemudian parafin masuk kedalam jaringan selanjutnya dilakukan proses pengerasan dalam parafin cair parafn dan jaringan siap untuk dibuat blok parafin (Sutjahjo dkk, 2018).

3.8.3 Cara Kerja Hematoxylin Eosin (HE)

1. Sediaan yang sudah ada,di rehidrasi dengan alkohol 100%,96%,dan 70% Kemudian dicuci dengan destilated water.
2. Kemudian dengan Hematoxylin 5-10 menit, kemudian dicuci dengan destilated water selama 3-5 menit.
3. Diwarnai dengan Eosin 1% selama 10 menit kemudian dicuci dengan destilated water selama 1-5 menit.
4. Dehidrasi dengan alkohol 70%,96%,dan 100%.
5. Kemudian diteteskan dan ditutup dengan cover glass (Gramble, 2005).

3.8.4 Cara Penilaian Jaringan Kelenjar Getah Bening

1. Sediaan yang telah diwarnai Hematoxylin Eosin kemudian diperiksa dibawah mikroskop dengan pembesaran 10×10 dan 40×.
2. Menilai pesentase kerusakan histopatologis jaringan kelenjar getah bening prosessing manual dan Automatis dengan menggunakan mikroskop.

3.9 Kerangka Operasional Penelitian

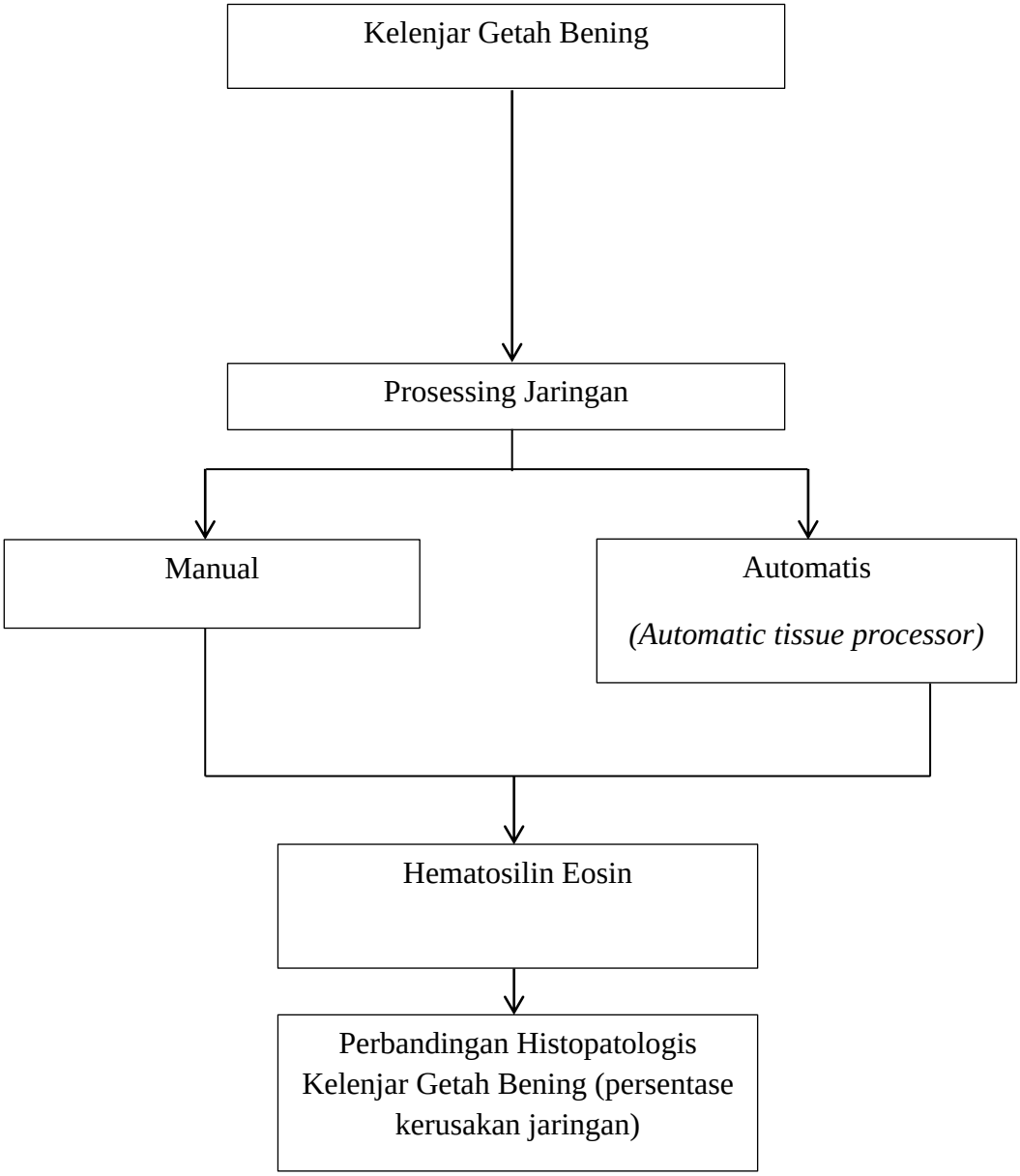

BAB IV

HASIL PENELITIAN

4.1 Karateristik Umum Subjek Penelitian

Berdasarkan hasil penelitian perbandingan histopatologis kelenjar getah bening menggunakan metode prosessing jaringan manual dan automatis dengan 32 jumlah sampel yang digunakan terdiri dari 2 kelompok sampel yang berbeda yaitu, metode prosessing jaringan manual dan automatis dengan hasil rata-rata perbandingan histopatologis kelenjar getah bening yang terindentifikasi pada metode prosessing jaringan manual dan automatis seperti pada tabel dibawah ini:

Tabel 4.1 Rata-rata hasil perhitungan perbandingan histopatologis kelenjar getah bening metode prosessing jaringan manual dan automatis

Metode	mean	sd
Manual	10,6	5,230
Automatis	18,0	3,944

4.2 Perbandingan Prosessing Jaringan histopatologis metode Manual Dan Automatis

Prosessing jaringan histopatologis yang diamati dengan pewarnaan HE metode manual terdapat lebih banyak terdapat persentase kerusakan pada slide sedangkan pada automatis lebih sedikit terdapat persentase kerusakan pada slide. Perbandingan penilaian persentase kerusakan jaringan pada slide yang teridentifikasi pada prosesing jaringan metode manual dan automatis dengan pewarnaan HE

Uji statistik yang digunakan adalah uji independent t test yang digunakan untuk melihat persentase perbandingan histopatologis menggunakan metode manual dan automatis pada kelenjar getah bening tikus.

Tabel 4.2 uji independent t test

Metode prosessing jaringan	Sig 2.Tailed P
Manual	0,000
Automatis	0,000

Berdasarkan tabel di atas didapatkan hasil uji independent t test menggunakan spss didapatkan hasil uji p value pada persentase area slide prosessing jaringan metode manual dan automatis sebesar 0,000 dimana nilai tersebut lebih kecil dari nilai a=0,05 sehingga pada nilai tersebut dapat disimpulkan bahwa terdapatnya perbedaan yang bermakna antara penilian persentase area slide prosessing jaringan metode manual dan automatis kelenjar getah bening pada tikus menggunakan pewarnaan HE

BAB V

PEMBAHASAN

5.1 Karateristik Umum Dan Subjek Penelitian

Pada penelitian ini menggunakan 2 kelompok sampel yang berbeda yaitu prosessing jaringan manual dan automatis. Penggunaan sampel yang berbeda ini yaitu bertujuan untuk melihat perbandingan persentasi kerusakan area slide kelenjar getah bening pada tikus menggunakan prosessing metode manual dan automatis dengan pewarnaan HE.

Berdasarkan penelitian pada tabel 4.1 terdapat perbedaan yang signifikan antara metode prosessing jaringan manual dan automatis. Pada kelompok metode prosessing jaringan manual didapatkan persentasi kerusakan jaringan pada area slide lebih sedikit dibandingkan pada metode automatis. Hal ini sesuai dengan .(Tedi Rukmawan, dkk, 2015) yang menyatakan bahwa metode prosessing jaringan manual yang ternyata lebih banyak terdapat persentasi kerusakan jaringan pada area slide kelenjar getah bening pada tikus.

5.2 Perbandingan Metode Prosessing Jaringan Manual Dan Automatis

Berdasarkan hasil penelitian pada tabel 4.2 dapat diketahui bahwa terdapat perbedaan yang bermakna antara penilaian persentasi kerusakan area slide kelenjar getah bening pada tikus (p value < 0,05). Hal ini bertujuan bahwa penilaian persentasi kerusakan pada area slide metode prosesissing manual lebih tinggi dibandingkan metode automatis.

Metode prosessing jaringan manual adalah serangkaian prosedur yang bertujuan untuk mengganti unsur air dan fiksatif dalam jaringan dengan parafin agar diperoleh penyatuan yang sempurna antara jaringan dan parafin dalam satu blok. Proses ini dilakukan dengan menarik air dan digantikan dengan dehidrasi alkohol bertahap, sehingga digantikan oleh alkohol. Kemudian dilanjutkan dengan xylol dan parafin, setelah itu direndam dalam parafin cair, sehingga seluruh ruang jaringan yang semula berisi xilol (sutjahjo,2008).

Metode prosessing jaringan automatis adalah pengolahan jaringan bertjuan untuk mengolah jaringan agar proses mikritom bisa dilakukan secara sempurna. Metode prosessing jaringan automatis terdiri dari beberapa tahap yaitu Dehidrasi,Clearing,Infiltrasi,Parafin (Tedi,2015 ;Her, 2015 ;Dewa 2015).

Pada metode prosessing jaringan manual dan automatis yang kemudian dilakukan tahap selanjutnya yaitu dengan memberi pewarnaan yaitu hematoxylin eosin (HE), pada pulasan hematoxylin eosin, kompleks pewarna hematoxylin bewarna ungu tua sedangkan eosin memberikan warna merah muda sampai merah pada komonen jaringan yang tidak terpulas komponen ungu-biru oleh hematoxylin. Pada hematoxylin bekerja sebagai pewarna basa. Zat ini mewarnai unsur basofilik pada jaringan. Eosin bersifat asam serta memulas komponen asidofilik pada jaringan (peckam, 2014)

Sejauh ini hanya penelitian ini yang membandingkan persentasi kerusakan pada area slide histopatologis kelenjar getah bening pada tikus menggunakan metode prosessing jaringan manual dan automatis. Walaupun pada metode manual lebih sedikit persentasi kerusakan pada area slide, akan tetapi unutuk mendapatkan slide

yang bagus untuk diperiksa oleh dokter PA operator dituntut untuk benar-benar teliti dalam memonitoring waktu pengolahan jaringan dengan menggunakan metode automatis. Ketidaktepatan waktu dapat menyebabkan hasil yang kurang maksimal atau jaringan masih mentah untuk diproses lebih lanjut.

BAB VI

KESIMPULAN DAN SARAN

6.1 kesimpulan

Berdasarkan hasil penelitian tentang perbandingan histopatologis kelenjar getah bening tikus menggunakan metode manual dan automatis makan dapat ditarik kesimpulan, bahwa:

1. Rerata kelompok persentasi kerusakan area slide histopatologis kelenjar getah bening tikus dengan pewarnaan hematoxylin eosin menggunakan metode manual 10,6
2. Rerata kelompok persentasi kerusakan area slide histopatologis kelenjar getah bening tikus dengan pewarnaan hematoxylin eosin menggunakan metode automatis 18,0
3. Terdapat perbandingan yang bermakna antara prosessing jaringan manual dan automatis pada sampel histopatologis kelenjar getah bening tikus ($p<0,05$).

6.2 saran

1. Bagi peneliti selanjutnya dapat melakukan penelitian menggunakan organ yang berbeda dengan metode prosessing jaringan manual dan automatis.
2. Bagi peneliti selanjutnya dapat mengamati organ yang sama atau menggunakan prosessing metode automatis saja tetapi menggunakan pewarnaan hematokxylin dan sirius red.

DAFTAR PUSTAKA

Endardjo, Sutjahjo. 2008. *Pedoman Penanganan Bahan Pemeriksaan untuk Histopatologi.* Jakarta : Perhimpunan Dokter Spesialis Patologi Indonesia (IAPI).

Hariono, B. 2009. *Microskopis Elektron Pengenalan dan Tehnik Preparasi.* Yogyakarta : Kanisius.

Jusuf, A.A. 2009. *Histotehnik Dasar*. Bagian Histologi Fakultas Kedokteran Universitas Indonesia.

Junqueira, Luiz Carlos. 2004. *Histologi Dasar* / Luiz Carlos Junqueira,*Teks dan Atlas*. Ed. 10. Jakarta : EGC,2007.

Jhonson, K.E. 2011. *Quick Review Histologi and Biology sel.* Tanggerang Selatan : Binarva Aksara Publisher.

Krisriani, Desi ayu. 2013. *Kelenjar Getah Bening Normal.* Medan : Universitas Sumatra Utara.

Leeson, C.R. 1996. *Buku Ajar Histologi.* Jakarta : Penerbit Buku Kedokteran EGC.

Musyarifah, Z.A.S. 2018. *Proses Fiksasi pada Pemaeriksaan Histopatologik.* Bagian Patologi Anatomi Fakultas Kedokteran Universitas Andalas Padang/ RSUP Dr.M.Djamil Padang.

Paulsen, D. F. 2000. Histology and Cell Biology. Newyork : Medical . Pubishing.

Rukmawan, H. I. 2015. *Automatis Tissue Processor Tahap Clearing.* Surabaya : Jurusan Teknik Elektromedik Politeknik Kesehatan Surabaya.

Suntoro, H. 1983. *Metode Pewarnaan : Histologi dan Histokimia*. Bagian Anatomi dan Mikroteknik Hewan. Fakultas Biologi UGM. Jakarta: Bhirakarta Karya Aksara.

Who (2014). Nasopharyngeal carcinoma . Union for international Cancer Control.http:who.int/selection-medicines/committes/expert/20/applications/NasopharyngealCarcinoma.pdf- Diakses february 2016.