SKRIPSI

PERBEDAAN HITUNG SEL GOBLET JARINGAN EPITEL USUS BESAR PADA TIKUS DENGAN *TYPUS ABDOMINALIS* MENGGUNAKAN PEWARNAAN HE DAN PAS

Oleh :

RETSA WENI RASYID

NIM : 1713353034

PROGRAM STUDI SARJANA TERAPAN LABORATORIUM MEDIS
FAKULTAS ILMU KESEHATAN UNIVERSITAS PERINTIS INDONESIA
PADANG

2021

SKRIPSI

PERBEDAAN HITUNG SEL GOBLET EPITEL USUS BESAR PADA TIKUS DENGAN *TYPUS ABDOMINALIS* MENGGUNAKAN PEWARNAAN *HEMATOXYLIN EOSIN* (HE) DAN *PERIODIC ACID SCHIF* (PAS)

Skripsi ini diajukan sebagai salah satu persyaratan

Untuk memperoleh gelar sarjana terapan kesehatan

Oleh :
RETSA WENI RASYID
NIM : 1713353034

PROGRAM STUDI SARJANA TERAPAN LABORATORIUM MEDIS
FAKULTAS ILMU KESEHATAN UNIVERSITAS PERINTIS INDONESIA
PADANG
2

a) Tempat/tgl : Padang, 04-03-1999, b) Nama Orang Tua : (Ayah) Arwin Rasyid (Ibu) eva marlina, c) Program Studi : D IV Analis Kesehatan/TLM, d) Fakultas Ilmu Kesehatan, e) No NIM : 1713353034 f) Tgl Lulus : 20 Oktober 2021, g) Predikat lulus : Sangat memuaskan, h) IPK : 3,42, i) Lama Studi : 4 Tahun, j) Alamat: Perumahan BSD Blok C Jorong duri pematang panjang Sijunjung, Kabupaten Sijunjung, Sumatera Barat

PERBEDAAN HITUNG SEL GOBLET JARINGAN EPITEL USUS BESAR PADA TIKUS DENGAN TYPUS ABDOMINALIS MENGGUNAKAN PEWARNAAN HE DAN

SKRIPSI

Oleh: Retsa Weni Rasyid
Pembimbing 1. dr. Tofrizal, Sp. PA, M. Biomed, PhD., 2. Def Primal, M.Biomed (PA)

Abstrak

Sel Goblet adalah sel yang berfungsi untuk mengeluarkan mucus (lendir) yang terdiri dari air, garam, dan musin (glikoprotein). Hematoxylin memberikan warna biru (basofilik) pada inti sel, serta eosin yang berfungsi untuk memberikan warna merah muda pada sitoplasma sel dan jaringan penyambung. Periodic acid schiff (PAS) merupakan pewarnaan yang bertujuan untuk mendeteksi keberadaan senyawa karbohidrat netral dan sel-sel penghasil senyawa karbohidrat. Pewarnaan Pas akan mewarnai sitoplasma sel goblet yang mengandung musin (glikoprotein) menjadi warna merah magenta. Penelitian ini bertujuan untuk mengetahui perbedaan hitung sel goblet usus besar pada tikus dengan typus abdominalis perwarnaan hematoxylin eosin (HE) dan periodic acid schiff (PAS) dalam mewarnai sel goblet pada usus dengan typus abdominalis. Metode penelitian yang digunakan adalah cross sectional yaitu variabel yang diteliti, diukur dan dikumpulkan pada satu titik waktu tertentu. Sampel yang digunakan yaitu blok parafin dari tikus dengan typus abdominalis sebanyak 16 blok dengan 2 kelompok penelitian yaitu control dan typus abdominalis. Penelitian ini menggunakan uji statistik yaitu uji T-test dengan menggunakan spss. Hasil penelitian menunjukkan bahwa p value lebih kecil dari 0,05 sehingga dapat disimpulkan bahwa terdapat perbedaan yang bermakna antara jumlah sel goblet pada sediaan histologis usus menggunakan perwarnaan hematoxylin eosin (HE) dan periodic acid schiff (PAS).

Kata kunci : Sel goblet, hematoxylin eosin (HE), periodic acid schiff (PAS)

Skripsi ini telah dipertahankan di depan sidang penguji dan dinyatakan lulus pada 4 Agustus 2021 Abstrak telah disetujui oleh penguji.

Tanda Tangan	1	2	3
Nama Terang	dr. Tofrizal, Sp.PA, M.Biomed, PhD	Def Primal, M.Biomed (PA)	dr. Meta Oktora, Sp.PA, M.Biomed

Mengetahui
Ketua Program Studi : Renowati, M.Biomed (_____)

Foto 3x4 Latar Merah	a) Tempat/tgl : Padang, 04-03-1999; b).Nama Orang Tua : (Ayah) Arwin Rasyid (Ibu) Eva Marlina; c).Program Studi : D IV Analis Kesehatan/TLM; d).Fakultas Ilmu Kesehatan; e).No NIM : 1713353034; f).Tgl Lulus : 20 Oktober 2021; g) Prediksi lulus : Sangat Memuaskan; h).IPK : 3,42; i).Lama Studi : 4 Tahun; j). Alamat: Perumahan BSD Blok C Pematang Panjang Jorong Duri Sijunjung, Kabupaten Sijunjung, Sumatera Barat

DIFFERENCES OF COUNTING GOBLET CELLS OF LARGE INTESTINE EPITHELIA TISSUE IN RATS WITH TYPUS ABDOMINALIS USING HEMATOXYLIN EOSIN(HE) STAINING AND PERIODIC ACID SCHIFF (PAS)

SKRIPSI
Oleh: Retsa Weni Rasyid
Pembimbing 1. dr. Tofrizal, Sp. PA, M. Biomed, PhD., 2. Def Primal, M.Biomed (PA)

Abstract

Goblet cells are cells that function to secrete mucus (mucus) which consists of water, salt, and mucin (glycoprotein). Hematoxylin gives a blue color (basophilic) to the cell nucleus, and eosin which serves to give a pink color to the cytoplasm of cells and connective tissue. Periodic acid schiff (PAS) is a staining that aims to detect the presence of neutral carbohydrate compounds and carbohydrate-producing cells. Pas staining will stain the cytoplasm of goblet cells containing mucin (glycoprotein) to a magenta red color. This study aims to determine the differences in the goblet cell count of the large intestine in rats with typus abdominalis stained with hematoxylin eosin (HE) and periodic acid schiff (PAS) in staining goblet cells in the intestine with typus abdominalis. The research method used is cross sectional, namely the variables studied, measured and collected at a certain point in time. The samples used were paraffin blocks from rats with typus abdominalis as many as 16 blocks with 2 research groups, namely control and typus abdominalis. This study uses a statistical test, namely the T-test using SPSS. The results showed that the p value was less than 0.05 so it could be concluded that there was a significant difference between the number of goblet cells in the intestinal histological preparations using hematoxylin eosin (HE) and periodic acid schiff (PAS) staining.

Keywords: goblet cells, hematoxylin eosin (HE), periodic acid schiff (PAS)

Skripsi ini telah dipertahankan di depan sidang penguji dan dinyatakan lulus pada 4 Agustus 2021 Abstrak telah disetujui oleh penguji.

Tanda Tangan	1	2	3
Nama Terang	dr. Tofrizal, Sp. PA, M.Biomed, PhD	Def Primal, M.Biomed (PA)	dr. Meta Oktora, Sp.PA, M.Biomed

Mengetahui
Ketua Program Studi : Renowati, M.Biomed

( )

KATA PERSEMBAHAN

Dengan Menyebut Nama Allah yang Maha Pengasih Lagi Maha Penyayang. Syujud Syukur ku Persembahkan kepada Mu ya Allah , Tuhan Yang Maha Agung Dan Maha Tinggi. Segala Puji Bagi Allah yang selalu mencurahkan rahmat dan nikmat Nya yang tak terhingga kepada ku , hingga sampai saat ini saya bisa menjadi pribadi yang beriman, berilmu dan bersabar. Semoga keberhasilan ini menjadi satu langkah awal untuk masa depan ku, dalam meraih cita-cita.

Skripsi ini adalah saya persembahkan kepada Papa (*ARWIN RASYID*) dan Mama (*EVA MARLINA*) yang telah memberikan dukungan dan semangat, terimakasih untuk semua do'a yang telah kalian berikan padaku. Mungkin ini bukanlah hal istimewa yang bisa membuat kalian bangga padaku, tapi aku harap kalian melihat isinya bagaimana ketulusan dalam proses menyelesaikan skripsi ini yang mungkin masih banyak kekurangan dan jauh dari kata sempurna. Semoga kalian bangga dengan apa yang aku capai walaupun mungkin hanya terkesan biasa saja. Maafkan aku mama dan papa jika belum menjadi yang terbaik dalam apapun.

Untuk Adekku (*Wezi Febri Rasyid*) terimakasih atas dukungan dan support yang diberikan selama ini dan terimakasih tidak pernah mengeluh atas setiap keluhan yang aku lontarkan.

Untuk Adekku (*Afif Akbar Rasyid*) terimakasih atas kebahagiaan setiap harinya dan memberikan semangat untuk penyelesaian skripsi ini. Dan semoga suatu saat nanti kelak, masa depan yang jauh lebih cerah menyambutmu.

Teruntuk (*Febi Ade Sandra*) yang selalu mendengarkan keluhan dan tangisanku dalam proses penyelesaian skripsi ini terimakasih sudah bersabar dalam tahun ini untuk menghadapi sikap dan keluhanku dan terimakasih sudah menyediakan banyak waktu untuk mendengarkan aku dan selalu menyemangati aku dikala aku dilema oleh rasa lelah dan ingin menyerah. Untuk kesekian kalinya terimakasih.

Teruntuk Ogeb (*Yani Safitri*) sahabat saya dan partner skripsi aku terimakasih dan terimakasih, rasanya tidak banyak kata untuk mengungkapkan bagaimana rasa terimakasih ini. Terimakasih sudah memberikan warna dalam kehidupan aku dan selalu menjadi orang nomor satu ketika aku butuh bantuan dan selalu sabar dalam menghadapi aku dalam proses pembuatan skripsi ini.dan teruntuk Amek (*Alfi Rahmi Auliyah*) terimakasih sudah mau menjadi sahabat pertama semasa mos dan sampai sekarang terimakasih telah sabar untuk menjadi sahabat saya dan memberikan banyak dukungan dan keceriaan dalam hidup saya. Dan teruntuk (*Afifah Kusnandar*) terimakasih sudah menjadi sahabat dengan vibes positif dan selalu tertawa dalam keadaan apapun sehingga memotivasi saya dalam hidup. Dan

khusus terimakasih untuk kalian (*SQUAD AYAM*) yang Alhamdulillah kita akhirnya wisuda barengan seperti janji kita dahulu. Untuk kesekian kalinya terimakasih atas waktu yang telah banyak kita habiskan.

Untuk Bapak dr.Tofrizl, Sp. PA, M. Biomed, PhD selaku pembimbing I dan Bapak Def Primal, M. Biomed (PA) selaku pembimbing II ,terimakasih atas bimbingan dan waktu yang yang telah disediakan kepadaku.

Dan untuk seluruh teman seperjuangan S1 TLM angkatan 2017, terimakasih waktu, canda, tawa, suka, dan cita yang tertuang selama 4 tahun ini. Semoga kita semua menjadi orang yang baik kedepannya dan banyak berguna bagi nusa dan bangsa.

Untuk seluruh keluarga ku dan teman-teman ku tercinta yang tak dapat aku sebutkan satu persatu , semoga menjadi orang yang selalu bersyukur akan nikmat ALLAH SWT… AAMIN…

By, Retsa Weni Rasyid

HALAMAN PERSETUJUAN

Judul	: Perbedaan hitung sel goblet jaringan epitel usus besar pada tikus dengan *typus abdominalis* menggunakan pewarnaan HE dan PAS
Nama Mahasiswa	: RETSA WENI RASYID
N I M	: 1713353034
Program Studi	: Sarjana Terapan Laboratorium Medis

Skripsi ini telah disetujui oleh Pembimbing untuk diajukan dihadapan dalam ujian Komprehensif skripsi, yang merupakan salah satu syarat menyelesaikan Pendidikan Sarjana Terapan Laboratorium Medis pada Fakultas Ilmu Kesehatan Universitas Perintis Indonesia.

Menyetujui

Komisi Pembimbing

Pembimbing I	Pembimbing II
dr. Tofrizal, Sp.PA, M.Biomed, PhD	Def Primal, M. Biomed (PA)
NIDN :0016097802	NIDN :1026128401

vi

SKRIPSI

PERBEDAAN HITUNG SEL GOBLET JARINGAN EPITEL USUS BESAR PADA TIKUS DENGAN TYPUS ABDOMINALIS MENGGUNAKAN PEWARNAAN HE DAN PAS

Disusun Oleh :
Retsa weni rasyid
NIM : 1713353034

Telah di ujikan di depan penguji SKRIPSI Program Studi Sarjana Terapan Laboratorium Medis Fakultas Kesehatan Universitas Perintis Padang

Pada tanggal 04 agustus 2021

Pembimbing I

dr. Tofrizal, Sp. PA, M. Biomed, PhD (PA)
NIDN : 0016097802

Pembimbing II

Def Primal, M. Biomed
NIDN : 1026128401

Penguji

dr. Meta Zulvat Oktora, Sp.PA, M.Biomed
NIDN : 1002108502

Ketua Program Studi Sarjana Terapan TLM

Renowati, M.Biomed
NIDN : 1002108502

Ketua Jurusan TLM

Endang Suraini, M.Kes
NIK : 10103576021

Dekan Fakultas Ilmu Kesehatan

Dr. rer. nat Ikhwan Resmala Sudji, M.Si
NIK : 10108579145

FAKULTAS ILMU KESEHATAN

vii

PERNYATAAN KEASLIAN SKRIPSI

Yang bertanda tangan di bawah ini :

Nama Mahasiswa : Retsa Weni Rasyid

N I M : 1713353034

Dengan ini saya menyatakan bahwa skripsi penelitian yang ditulis dengan judul **"Perbedaan hitung sel goblet jaringan epitel usus besar pada tikus dengan *typus abdominalis* menggunakan pewarnaaan HE dan PAS"** adalah kerja/karya sendiri dan bukan merupakan duplikat dari hasil karya orang lain, kecuali kutipan yang sumbernya dicantumkan. Jika kemudian hari pernyataan ini tidak benar maka status kelulusan menjadi batal dengan sendirinya.

Padang, 4 Agustus 2021

menyatakan

METERAI TEMPEL

AFFE6AJX498196030

Retsa Weni Rasyid

viii

BIODATA

DATA PRIBADI

Nama	: Retsa Weni Rasyid
Tempat, tanggal lahir	: Padang, 04 maret 1999
Agama	: Islam
Jenis kelamin	: Wanita
Status	: Belum Menikah
Tinggi / Berat Badan	: 157 cm / 57 kg
Alamat	: Jorong Koto Sungai Batuang , Sungai Batuang, Kamang Baru
No. Handphone	: 082288723350
Email	: retsawenirasyid@gmail.com

PENDIDIKAN FORMAL

2004 - 2005	: TK Nurul Ikhlas Andalas Padang
2005 - 2011	: SDN 03 Sungai Batuang
2011-2014	: SMPN 14 Sijunjung
2014 - 2017	: SMAN 9 Sijunjung
2017 - 2021	: Universitas Perintis Padang

KATA PENGANTAR

Puji syukur kehadirat Allah SWT atas segala rahmat, hidayah, dan karunia-Nya sehingga Penulis dapat menyelesaikan skripsi dengan judul **"Perbedaan Hitung Sel Goblet Jaringan Epitel Usus Besar Pada Tikus Dengan *Typus Abdominalis* Menggunakan Pewarnaan HE dan PAS"..**

Dalam Penyelesaian skripsi ini, penulis banyak mendapat bantuan dari berbagai pihak. Pada kesempatan ini penulis ingin menyampaikan penghargaan dan terima kasih banyak kepada:

1. Bapak Yohandes, SH, MH selaku Ketua Yayasan Perintis Padang.
2. Bapak Prof. Dr. Apt. Elfi Sahlan Ben selaku Rektor Universitas Perintis Indonesia.
3. Bapak Dr. rer. nat Ikhwan Resmala Sudji, M.Si selaku Dekan Fakultas Ilmu Kesehatan Universitas Perintis Indonesia.
4. Ibu Renowati, M.Biomed selaku Ketua Program Studi D-IV Analis Kesehatan/Teknologi Laboratorium Medis Fakultas Ilmu Kesehatan Universitas Perintis Indonesia.
5. Bapak dr. Tofrizal, Sp.PA, M.Biomed, PhD selaku Pembimbing I yang telah meluangkan waktu untuk membimbingan penulis dalam menyelesaikan Skripsi ini.
6. Bapak Def Primal, M.biomed (PA) selaku Pembimbing II yang telah meluangkan waktu untuk membimbing penulis dalam menyelesaikan Skripsi ini

7. Ibu dr. Meta Zulyati Oktora, Sp. PA, M. Biomed selaku Penguji yang telah meluangkan waktu untuk memberikan banyak masukan dan saran yang membangun kepada penulis.
8. Bapak dan Ibu dosen Prodi Sarjana Terapan Laboratorium Medis Fakultas Ilmu Kesehatan Universitas Perintis.
9. Teristimewa untuk Ayahanda Arwin Rasyid dan Ibunda Eva Marlina serta Wezi Febri Rasyid dan Afif Akbar Rasyid yang telah memberikan semangat, dorongan dan doa yang tulus kepada penulis dalam mempersiapkan diri untuk menjalani dan melalui semua tahap-tahap pembuatan Skripsi ini.
10. Kepada Nenek Yarnis dan Acik Een yang sudah memfasilitasi material ataupun non material selama saya tinggal dipadang.

Penulis menyadari bahwa dalam penulisan skripsi ini masih banyak kekurangan, baik dari segi materi maupun penulisannya. Oleh karena itu, kritik dan saran pembaca sangat diharapkan demi kesempurnaan skripsi ini. Akhir kata hanya kepada Allah SWT tempat berserah diri semog rahmat dan karunia-Nya dilimpahkan kepada kita semua. Amin ya rabbal ‘alamim.

Padang, 4 agustus 2021

Menyatakan

Retsa Weni Rasyid

DAFTAR ISI

SKRIPSI ..... **i**
ABSTRAK ..... **ii**
ABSTRACT ..... **iii**
KATA PERSEMBAHAN ..... **iv**
LEMBARAN PERSETUJUAN ..... **vi**
SKRIPSI ..... **vii**
PERNYATAAN KEASLIAN SKRIPSI ..... **viii**
BIODATA ..... **ix**
KATA PENGANTAR ..... **x**
DAFTAR ISI ..... **xii**
DAFTAR TABEL ..... **xiv**
DAFTAR GAMBAR ..... **xv**
DAFTAR LAMPIRAN ..... **xvi**

BAB I PENDAHULUAN
1.1 Latar Belakang 1
1.2 Rumusan Masalah 3
1.3 Tujuan 3
1.3.1 Tujuan Umum 3
1.3.2 Tujuan Khusus 3
1.4 Manfaat 3
1.4.1 Bagi peneliti 3
1.4.2 Bagi institusi 4
1.4.3 Bagi teknisi laboratorium 4
BAB II TINJAUAN PUSTAKA
2.1 Jaringan Epitel 5
2.1.1 anatomi 5
2.1.2 Fisiologi 6
2.1.3 Histologi 7
2.2 Typus Abdominalis 8
2.2.1 Patogen 9
2.2.2 Gejala Klinik 11
2.3 Sel goblet 11
2.4 Metode pewarnaan histologi 13
2.4.1 Pewarnaan hematoxylin eosin 14
2.4.2 Pewarnaan Periodic Acid Schiff 15
2.5 Kerangka Teori 16
2.6 Hipotesis 17
BAB III METODE PENELITIAN
3.1 Jenis Penelitian 18
3.2 Tempat dan Waktu Penelitian 18
3.3 Populasi dan Sampel 18
3.3.1 Populasi 18
3.3.2 Sampel 18

3.3.3 Besar Sampel 18
3.4 Variabel Penelitian 19
3.4.1 Variabel Independen 19
3.4.2 Variabel Dependen 19
3.5 Defenisi Operasional 19
3.6 Alat dan Bahan 20
3.6.1 Alat 20
3.6.2 Bahan 20
3.7 Pengumpulan Data 20
3.7.1 Data primer 20
3.7.2 Data sekunder 20
3.8 Analisa Data 20
3.8.1 Statistik deskriptif 20
3.8.2 Uji independen t-test 21
3.9 Prosedur kerja 21
3.9.1 Prosedur kerja pewarnaan hematoxylin eosin 21
3.9.2 Prosedur Kerja periodic acid schiff 22
BAB IV HASIL PENELITIAN
4.1 karakteristik umum subjek Penelitian 24
4.2 Perbedaan pewarnaan pas dan he 24
BAB V PEMBAHASAN
5.1 karakteristik umum subjek penelitian 27
5.2 perbedaan pewarnaan pas dan he 27
BABVI KESIMPULAN DAN SARAN
6.1 Kesimpulan 29
6.2 Saran 29
DAFTAR PUSTAKA 30

DAFTAR TABEL

3.1 Defenisi Operasional 19
4.1 Rerata Perhitungan Sel Goblet 24
4.2 Uji Independent t-test 25

DAFTAR GAMBAR

2.1 Anatomi Jaringan Epitel Usus Besar 6
2.2 Histologi Jaringan Epitel..... 7
2.3 Sel goblet dengan pewarnaan pas dan he 12
4.2 Histologi Jaringan Usus hewan coba 25

DAFTAR LAMPIRAN

1 Perbandingan Hitung Sel goblet..... 33
2. Uji Independen T-test..... 34
3. Surat Selesai penelitian 37
4. Dokumentasi Penelitian 38
5. Kartu Konsultasi bimingan 40
6. Plagiarism..... 42

BAB I
PENDAHULUAN

1.1 Latar Belakang

Masalah kesehatan didunia telah menjadi suatu pokok perbincangan yang masih dicari solusinya untuk menguranginya. Didalam masalah kesehatan banyak yang mengalami penyakit menular. Dari kelompok penyakit menular tercatat banyak yang menderita penyakit demam *typoid*. Penyakit ini termasuk penyakit menular yang tercantum dalam undang-undang nomor 6 tahun 1962 tentang wabah. Kelompok penyakit menular ini merupakan penyakit yang mudah menular dan menyerang banyak orang sehingga dapat menimbulkan wabah (Irianto, 2013).

Banyak hal yang bisa menyebabkan demam *typoid*, biasanya diikuti oleh faktor lingkungan, sistem imun yang rendah, feses, urin, makanan/minuman yang terkontaminasi. Demam *typoid* pada anak biasanya lebih ringan dibandingkan dengan orang dewasa yang mengalaminya, gejala klinis biasa yang dialami oleh penderita *typus abdominalis* seperti demam, saluran pencernaan, gangguan kesadaran dan relaps (Lestari, 2016).

Demam *typoid* atau yang sering kita kenal dengan penyakit demam akut yang disebabkan oleh bakteri *salmonella typhi*. Biasanya bakteri ditularkan melalui makanan dan masuk kedalam saluran pencernaan. Apabila bakteri yang masuk terlalu banyak maka bakteri akan berhasil mencapai usus dan merangsang sel darah

Putih menghasilkan interleukin sehingga mempengaruhi pusat thermoregulator yang akan menyebabkan tidak keseimbangan dalam suhu tubuh (Darmawati, 2009).

Bakteri yang masuk kedalam tubuh melalui makanan dan minuman yang tercemar oleh *salmonella* (biasanya > 10.000 basil kuman). Sebagian kuman yang masuk kedalam lambung dapat dimusnahkan oleh Hcl dan sebagian lagi masuk ke dalam usus. Jika respon imunitas humoral mukosa (IgA) usus kurang baik maka basil *salmonella* akan menembus sel-sel epitel (Lestari, 2016).

Sel goblet mensekresikan mukus untuk melumasi dan melindungi permukaan usus (Zainuddin dkk, 2016). Sel goblet memberi perlindungan permukaan usus halus dari patogen dan membatasi pergerakan serta perlekatan dari patogen. Sel goblet mensintesis dan mensekresikan mukus glikoprotein berbentuk gel untuk melindungi sel-sel epitelium intestinal (Deplancke and Gaskins, 2001).

Kelenjar intestinal (kelenjar liberkuhn) bermuara pada kripta yang terdapat pada vili-vili intestinal, kelenjar ini menghasilkan mukus dan beberapa enzim untuk metabolisme peptida, lemak, karbohidrat dan getah usus (mucin) untuk melindungi mukosa usus (Aughey dan Frye, 2001). Peningkatan produksi musin berhubungan dengan jumlah kelenjar intestinal dan sel goblet (Rogers, 2002). Adanya variasi makanan yang masuk memberikan stimuli terhadap sel-sel epitel ataupun sel mukus untuk memberi respon terhadap jenis atau konsistensi makanan yang masuk (Purbomartono dkk, 2004).

1.2 Rumusan Masalah

Apakah terdapat perbedaan hitung sel goblet jaringan epitel pada sediaan usus besar tikus dengan *typus abdominalis* menggunakan pewarnaan *Hematoxylin Eosin* (HE) dan *Periodic Acid Schiff* (PAS) .

1.3 Tujuan Penelitian

1.3.1 Tujuan Umum

Untuk mengetahui perbedaan pewarnaan *hematoxylin eosin* (HE) dan *periodic acid Schif*f (PAS) dalam mewarnai sel goblet jaringan epitel pada sediaan histopatologi.

1.3.2 Tujuan Khusus

1. untuk mengetahui hitung sel goblet jaringan epitel usus besar pada *typus abdominalis* dengan pewarnaan *hematoxylin eosin* (HE).
2. untuk mengetahui hitung sel goblet jaringan epitel usus besar pada *typus abdominalis d*engan *periodic acid Schiff* (PAS).
3. untuk mengetahui adanya perbedaan hitung sel goblet jaringan epitel pada sediaan histopatologi *typus abdominalis* menggunakan pewarnaan *hematoxylin eosin* (HE) dan *periodic acid Schiff* (PAS).

1.4 Manfaat Penelitian

1.4.1 Bagi peneliti

Dapat bermanfaat bagi peneliti untuk mengetahui perbedaan hitung sel goblet jaringan epitel usus besar pada tikus dengan *typus abdominalis* menggunakan pewarnaan HE dan PAS.

1.4.2 Bagi institusi

Dapat bermanfaat bagi mahasiswa Universitas Perintis Padang sebagai referensi, rujukan dan juga pembanding bagi penelitian mahasiswa Teknologi Laboratorium Medik yang lain.

1.4.3 Bagi Teknisi laboratorium

Bermanfaat untuk mengetahui kelebihan dan kekurangan pewarnaan *hematoxylin eosin* (HE) dan *periodic Acid Schiff* (PAS) pada typus abdominalis.

BAB II
TINJAUAN PUSTAKA

2.1 Jaringan Epitel

2.1.1 Anatomi Jaringan Epitel

Jaringan epitel merupakan bentuk susunan yang sel-selnya akan berganti baru dengan cara mitosis. epidermis merupakan jaringan epitel yang berasal dari ectoderm. reaksi vaskuler dan seluler membuat epitel bergenerasi dengan cepat untuk mengembalikan fungsi pelindungnya. Epitel berpindah sebagai suatu lembaran sampai berkontak dengan sel-sel epitel lain, lalu pada waktu ini semua gerak terhenti. Lapisan epitel tidak mengandung pembuluh darah, sehingga mereka akan harus menerima makanan melalui difusi zat dari jaringan ikat yang mendasarinya. Jaringan epitel berfungsi untuk menutupi dan melindungi permukaan dalam atau luar tubuh sehingga luka yang mencapai lapisan epitel akan sembuh dan mengalami proses epitelisasi (Junqueira, 2007).

Pada makhluk hidup, kecepatan perubahan epitel sekitar 2-3 hari. Namun pada percobaan dengan tikus, sel-sel permukaan mukosa akan diperbarui pada sekitar 5 hari. Aktivitas mitosis terbatas pada sel-sel isthmus dan kelenjar leher. Sel yang baru akan berpindah keatas dari kelenjar leher dan sel-sel isthmus untuk menggantikan sel-sel dengan cara mitosis dan selanjutnya sel induk akan berdiferensiasi. Tetapi sejumlah alasan dipercaya bahwa *chief cell* dapat membelah dan memperbarui

mereka tidak bergantung pada poliferasi sel-sel yang belum berdiferensiasi pada kelenjar leher (Okamoto, 2004).

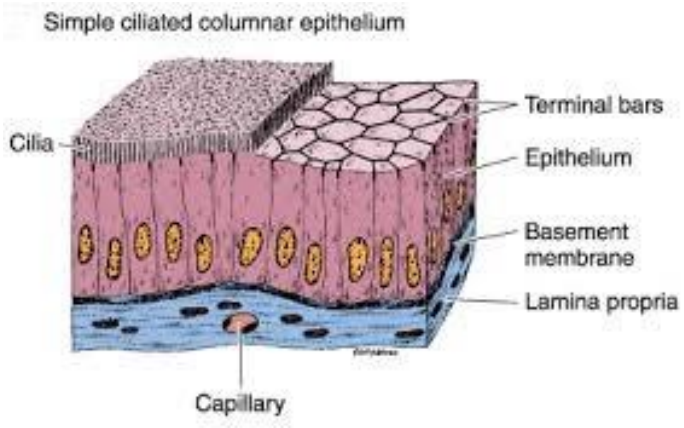

Gambar 2.1 Anatomi jaringan epitel usus besar
(Sumber : ilmuveteriner.com)

Epitel mukosa usus yaitu epitel silindris selapis. Oleh karena itu terdapat lebih dari satu jenis sel. Pada vili intestinal, terdapat sel-sel progenitor yang disebut *stem sel* usus atau sel induk usus. Sel induk terletak didasar kelenjar intestinal. Sel induk berbentuk silindris tetapi tidak begitu teratur, kemungkinan ciri sel yang belum matang. Sel-sel ini akan bermitosis untuk mempertahankan populasinya dan untuk membentuk sel-sel silindris, sel goblet, sel paneth, dan sel enteroendokrin. Pada waktu berkembang menjadi sel silindris, radiografi akan menunjukkan bahwa sel yang bergerak dari kriptus menuju ujung vilus dalam waktu 3-5 hari dan kemudian dilepaskan. Jadi akan terjadi pembaruan yang tidak terputus-putus pada epitel usus (Okamoto, 2007).

2.1.2 Fisiologis Jaringan Epitel

Dari beberapa referensi tugas akhir yang peneliti baca, Jaringan epitel merupakan lapisan yang menutupi permukaan tubuh dan melapisi rongga-rongganya. Berikut 2 macam komponen pokok jaringan epitel yaitu :

a. sel yang telah mengalami diferensiasi khas.

b. substansi interselular yaitu bahan antara sel-sel yang bersifat khas pula dan merupakan penunjang bagi sel dalam jaringan.

2.1.3 Histologi Jaringan Epitel

Dari beberapa referensi tugas akhir yang peneliti baca, Jaringan epitel disusun oleh sel-sel sejenis yang menutupi atau membalut permukaan luar dan dalam organ tubuh yang berbentuk *tubulus* (saluran) maupun *cavum* (rongga). Sel-sel epitel dapat berpoliferasi menumbuhkan folikel kelenjar. Jaringan epitel tidak berdiri terlepas, tetapi melekat erat pada jaringan dibawah deretan sel, jaringan ini dinamakan membrane basalis. Membrane basalis ini merupakan tempat sel epitel melekat.

Membrane basalis adalah hasil produksi langsung sel epitel. Membran basalis tidak dapat dilihat dengan mikroskop optic dengan pewarnaan *hematoxylin eosin* (HE), tetapi dapat diidentifikasikan bila diwarnai dengan pewarnaan PAS. Pembuluh darah dan limfe tidak dapat menembus membrane basalis, dia bersifat permeable sehingga zat makanan dan jaringan dibawahnya dapat merespon dan dikirim ke jaringan epitelium melalui proses difusi dari jaringan ikat dibawahnya.

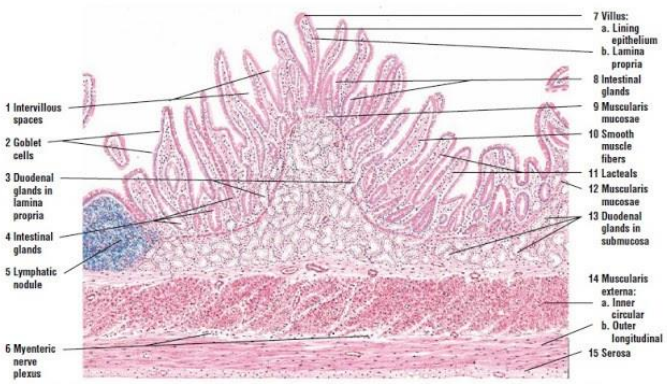

Gambar 2.2 Histologi jaringan epitel
(Sumber : Alponsin, 2018)

Epitel usus besar berbentuk silinder dan mengandung jauh lebih banyak sel goblet dibandingkan usus halus. Sel goblet berfungsi mensekresikan mukus untuk melindungi permukaan usus. sel goblet merupakan salah satu sel yang terdapat pada *lamina epithelia* pada lapisan mukosa (Khadim dkk, 2012).

2.2 Typus Abdominalis

Typus abdominalis / demam typoid merupakan penyakit akut yang menyerang saluran pencernaan dengan gejala demam yang lebih dari satu minggu, gangguan pencernaan dan juga gangguan kesadaran (Price & Wilson, 2015). *Typoid* biasanya disebabkan karena terinfeksi *salmonella typhi*. Bakteri ini masuk melalui makanan dan minuman yang sudah terkontaminasi oleh feses dan urine dari orang yang terinfeksi kuman *salmonella* (Bruner & Sudart, 2014).

Typoid merupakan penyakit pada usus yang menimbulkan gejala-gejala sistemik yang disebabkan oleh salmonella type A.B.C. penularan terjadi secara pecal oral melalui makanan dan minuman yang terkontaminasi (Mansur, 2008).

Demam *typoid* merupakan penyakit infeksi sistemik bersifat akut yang disebabkan oleh *salmonella typhi*. Penyakit ini ditandai oleh panas berkepanjangan, ditambah dengan bakterimia tanpa keterlibatan struktur endothelia/ endokardial dan juga invasi bakteri sekaligus multiplikasi kedalam sel fagosit monocular dari hati, limpa, kelenjar limfe usus dan peyer’s patch dan juga dapat menular pada orang lain melalui makanan/ air yang terkontaminasi (Nurarif & Kusuma, 2015).

2.2.1 Patogen Typus Abdominalis

Demam *typoid* adalah penyakit yang disebabkan oleh bakteri *salmonella typhi*. bakteri ini berbentuk batang, gram negatif, mempunyai flagella, dapat hidup dalam air, sampah dan debu. Namun bakteri ini dapat mati dengan pemanaan suhu 60 derajat selama 15-20 menit. Akibat infeksi salmonella typhi, pasien membuat antibody atau aglutinin yaitu :

a. AglutininO (antigen somatic) yang dibuat karena rangsangan antigen O (berasal dari tubuh kuman).
b. AglutininH (antigen flagella) yang dibuat karena rangsangan antigen (berasal dari flagel kuman).
c. AglutininVi (envelope) terletak pada kapsul yang dibuat karena rangsangan antigenVi (berasal dari simpai kuman). (Aru w, 2009).

Bakteri *salmonella typhi* bersama makanan atau minuman masuk kedalam tubuh melalui mulut. Pada saat melewati lambung dengan suasana asam (pH < 2) banyak bakteri yang akan mati. Bakteri yang masih hidup akan mencapai usus halus. Diusus halus, bakteri melekat pada sel-sel mukosa dan juga kemudian menginvasi mukosa dan menembus dinding usus, tepatnya diileum dan jejunum. Sel-sel M, sel epitel khusus yang melapisi peyer’s patch, merupakan tempat internalisasi *salmonella typhi*. Bakteri mencapai folikel limfe usus halus, mengikuti aliran ke kelenjar limfe mesentrika dan bahkan ada juga yang melewati sirkulasi sistemik sampai kejaringan RES diorgan hati dan limpa. Salmonella typhi mengalami multiplikasi didalam sel fagosit mononuclear didalam folikel limfe, kelenjar limfe mesenterika, hati dan limfe (Soedarmo dkk, 2008).

Setelah melalui periode waktu tertentu (periode inkubasi) yang lamanya ditentukan oleh jumlah dan virulensi bakteri serta respons imun pejamu maka salmonella typhi akan keluar dari habitatnya dan melalui duktus torasikus masuk kedalam sirkulasi sistemik. Dengan cara ini organisme dapat mencapai organ manapun, akan tetapi tempat yang disukai oleh salmonella typhi adalah hati, limpa, sumsum tulang belakang, kandung empedu dan peyer's patch dari ilenium terminal. Invasi kandung empedu dapat terjadi baik secara langsung dari darah/ penyebaran retrogad dari empedu. Ekskresi organisme diempedu dapat menginvasi ulang dinding

usus/ dikeluarkan melalui tinja. Peran endotoksin dalam patogenesis demam typoid tidak jelas karena adanya endotoksin dalam sirkulasi penderita melalui pemeriksaan limulus. Diduga endotoksin dari salmonella typhi menstimulasi makrofag didalam hati, limpa, folikel limfoma usus halus dan juga kelenjar limfe mesentrika untuk memproduksi sitokin dan zat-zat lain. Produk dari makrofag tersebut dapat menimbulkan nekrosis sel, sistem vascular yang tidak stabil, demam, depresi sumsum tulang belakang, kelainan pada darah dan juga menstimulasi sistem imunologik (Soedarmo dkk, 2012).

2.2.2 Gejala Klinik *Typus Abdominalis*

Kumpulan gejala-gejala klinis *typus abdominalis* disebut dengan sindrom typus abdominalis. Beberapa gejala klinis yang sering pada typus abdominalis diantaranya adalah (Kepmenkes RI, 2006) :

1. demam yang berlangsung selama seminggu.
2. gangguan saluran pencernaan

3. gangguan kesadaran

Pola makan adalah kebiasaan makan yang dikonsumsi sehari-hari. Pola makan terdiri dari frekuensi, jenis dan jumlah. Jenis makanan terdiri dari makanan pokok dan makanan jajan/ selingan. Secara umum, untuk memperkecil kemungkinan tercemar *salmonella typhi*, maka setiap individu harus memperhatikan kualitas makanan dan minuman yang mereka konsumsi. Kecenderungan membeli makanan sendiri atau jajanan untuk dikonsumsi sehari - hari merupakan penularan tifus yang dapat terjadi dimana saja dan kapan saja, biasanya terjadi melalui konsumsi makanan diluar rumah atau ditempat umum yang belum tentu kebersihannya. Dengan pola makan yang sehat, kondisi fisik tubuh akan lebih terjamin sehingga tubuh akan mendapat melakukan aktifitas yang baik juga (Sulistyoningsih, 2011).

2.3 Sel goblet

Sel goblet adalah sel yang mengeluarkan *mucus* (lendir) dan terletak didinding kelenjar beserta salurannya. Sel goblet sering disebut sel piala ataupun sel cangkir karena mempunyai bentuk pada bagian apikal sel (sitoplasma) besar yang mengandung butiran musin dan bagian basal sel inti dipersempit kedalam tempat nucleus dan organel lain berada (Janice & Waliul, 2013).

Sel ini bekerja sebagai kelenjar yang mengeluarkan lendir dan paling banyak terdapat dipermukaan yang ditutupi mucus, misalnya lambung, kolon dan trakea. Sel goblet berfungsi untuk melumasi makanan, memberikan perlindungan pada dinding usus dan media pertahanan infeksi parasite (Junquera & Carneiro, 2007).

Mucus (lendir) adalah secret membran yang terdiri dari air, garam dan musin. Yang memberi sifat lengket pada secret (Pearce, 2009). Musin akan berubah menjadi mucus jika sudah bereaksi dengan air. Substansi mucus merupakan komponen karbohidrat yang ditemukan dalam bentuk polisakarida, glikoprotein serta glikolipid (Kiernan, 1990). Karbohidrat tersebut bersebar diseluruh jaringan tubuh dan dapat ditemukan dipermukaan sel dalam sitoplasma (Agung Priyono, 2003).

Epitel usus besar berbentuk silinder dan mengandung jauh lebih banyak sel goblet dibandingkan usus halus. Sel goblet berfungsi mensekresikan mukus untuk melindungi permukaan usus. sel goblet merupakan salah satu sel yang terdapat pada lamina epithelia pada lapisan mukosa (Khadim dkk, 2012).

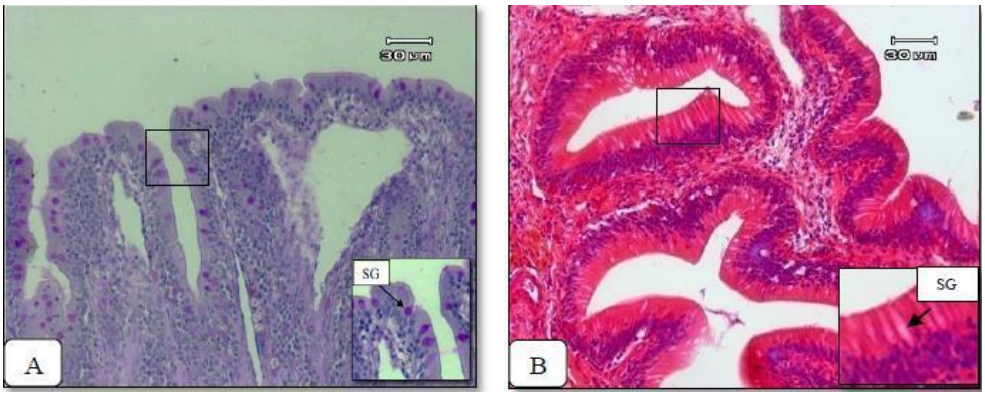

Gambar 2.3 Sel goblet (SG) menggunakan pewarnaan PAS (A), pewarnaan HE (B)
(Sumber : Andini dkk, 2017)

Sel goblet bekerja sebagai kelenjar yang mengeluarkan lender dan paling banyak terdapat dipermukaan mucus misalnya kolon. Sel goblet berfungsi untuk melumasi makanan, memberikan perlindungan pada dinding usus dan media pertahanan infeksi parasite (Junquera & Carneiro, 2007). Sel goblet memberi perlindungan permukaan usus halus dari patogen dan membatasi pergerakan serta

perlekatan dari patogen. Sel goblet mensintesis dan mensekresikan mukus glikoprotein berbentuk gel untuk melindungi sel-sel epitelium intestinal (Deplancke and Gaskins, 2001).

Kelenjar intestinal (kelenjar liberkuhn) bermuara pada kripta yang terdapat pada vili-vili intestinal. kelenjar ini menghasilkan mukus dan beberapa enzim untuk metabolisme peptide, lemak, karbohidrat dan getah usus (mucin) yang berfungsi melindungi mukosa usus. peningkatan produksi musin berhubungan dengan jumlah kelenjar intestinal dan sel goblet (Rogers, 2002). Komponen utama yang melindungi lapisan mukosa usus adalah sel goblet dan kelenjar liberkuhn yang menghasilkan mukus secara terus menerus. Partikel patogen yang berada pada lumen usus halus terperangkap oleh mukus dan gerakan peristaltik dikeluarkan bersamaan dengan feses. Adanya variasi makanan yang masuk memberikan stimuli terhadap sel - sel epitel maupun sel-sel mukus untuk memberi respon terhadap jenis atau konsistensi makanan yang masuk (Purbomartono dkk, 2004).

2.4 Metode Pewarnaan Histologi

Pewarnaan histologi adalah teknik yang digunakan untuk memberi warna pada organel sel sehingga lebih mudah diamati dibawah mikroskop. Pewarnaan jaringan atau sering disebut staining brtujuan untuk memudahkan pengamatan menggunakan mikroskop dan membedakan bagian-bagian jaringan yang akan diamati seperti inti sel, sitoplasma dan lain-lain.

2.4.1 Pewarnaan *Hematoxilin* dan *Eosin*

Pewarnaan rutin atau biasa disebut pewarnaan *hematoxilin* dan *eosin*. Pewarnaan ini mempunyai metode pewarnaan yang kegunaan ganda. Kegunaan yang pertama yaitu pengenalan komponen jaringan tertentu dengan cara memulasnya secara differensil. Kegunaan kedua adalah dapat mewarnai dengan tingkat atau derajat warna berbeda yang menghasilkan kedalaman warna yang berbeda (Peckam, 2014).

Hematoxilin bekerja sebagai pewarna basa. Zat mewarnai unsur basofilik pada jaringan. *Eosin* bersifat asam serta memulas komponen asidofilik pada jaringan. Pada pulasan hematoxilin eosin, kompleks pewarna hematoxilin berwarna ungu tua sedangkan pewarna eosin memberikan warna merah muda sampai merah pada komponen jaringan yang tidak terpulas ungu - biru oleh hematoxilin (Jusuf, 2009 ; Peckam, 2014).

Pada pewarnaan HE, ada beberapa tahapan yaitu :

1. Deparafinisasi yang bertujuan untuk menghilangkan atau melarutkan paraffin yang terdapat pada jaringan. Zat yang digunakan yaitu xylol.
2. Rehidrasi yang bertujuan untuk memasukkan air kedalam jaringan. Air akan mengisi rongga - rongga jaringan yang kosong.
3. Pewarnaan I yang bertujuan untuk memberi warna pada inti dan sitoplasma pada jaringan.
4. Diferensiasi yang bertujuan untuk mengurangi warna biru pada inti dan menghilangkan warna biru pada sitoplasma.
5. Blueing yang bertujuan untuk memperjelas warna biru pada inti sel.

6. Pewarnaan II yang bertujuan untuk memberi warna merah pada sitoplasma sel.
7. Dehidrasi yang bertujuan untuk menghilangkan air dari jaringan.
8. Mounting yang bertujuan untuk mengawetkan jaringan yang telah diwarnai.

2.4.2 Pewarnaan Periodic Acid Schiff (PAS)

Periodic acid Schiff (PAS) adalah pewarnaan yang bertujuan untuk mendeteksi keberadaan senyawa karbohidrat netral dan sel - sel penghasil senyawa karbohidrat (Hage dkk, 2014). Reaksi pewarnaan PAS menunjukkan adanya glikogen dalam jaringan. *Periodic acid* akan mengoksidasi residu glukosa dan menghasilkan aldehida yang selanjutnya bereaksi dengan reagen Schiff dan menimbulkan warna merah magenta (Reza, 2015).

Teknik pewarnaan periodic acid Schiff menghasilkan beberapa reaksi yaitu :

1. Asam periodic pada PAS akan memecah rantai karbon gugus 1,2 glikol dari polisakarida dan mengoksidasi bagian akhir pecahan menjadi aldehid.
2. Gugus aldehid yang dihasilkan akan bereaksi dengan reagen Schiff membentuk warna merah ungu (Harianda, 2017).

Periodic acid Schiff (PAS) umumnya digunakan untuk mengidentifikasi glikogen yang ditemukan pada pati, selulose, mucin, chitin, retikula, fibrin, jamur, kolagen, dan parasite (Adi, 2015). Periodic acid Schiff (PAS) adalah pulasan yang dapat mewarnai karbohidrat dan musin. Sel - sel yang kaya karbohidrat dan musin akan terpulas menjadi ungu dan kemerahan (Peckam, 2014).

2.5 Kerangka Teori

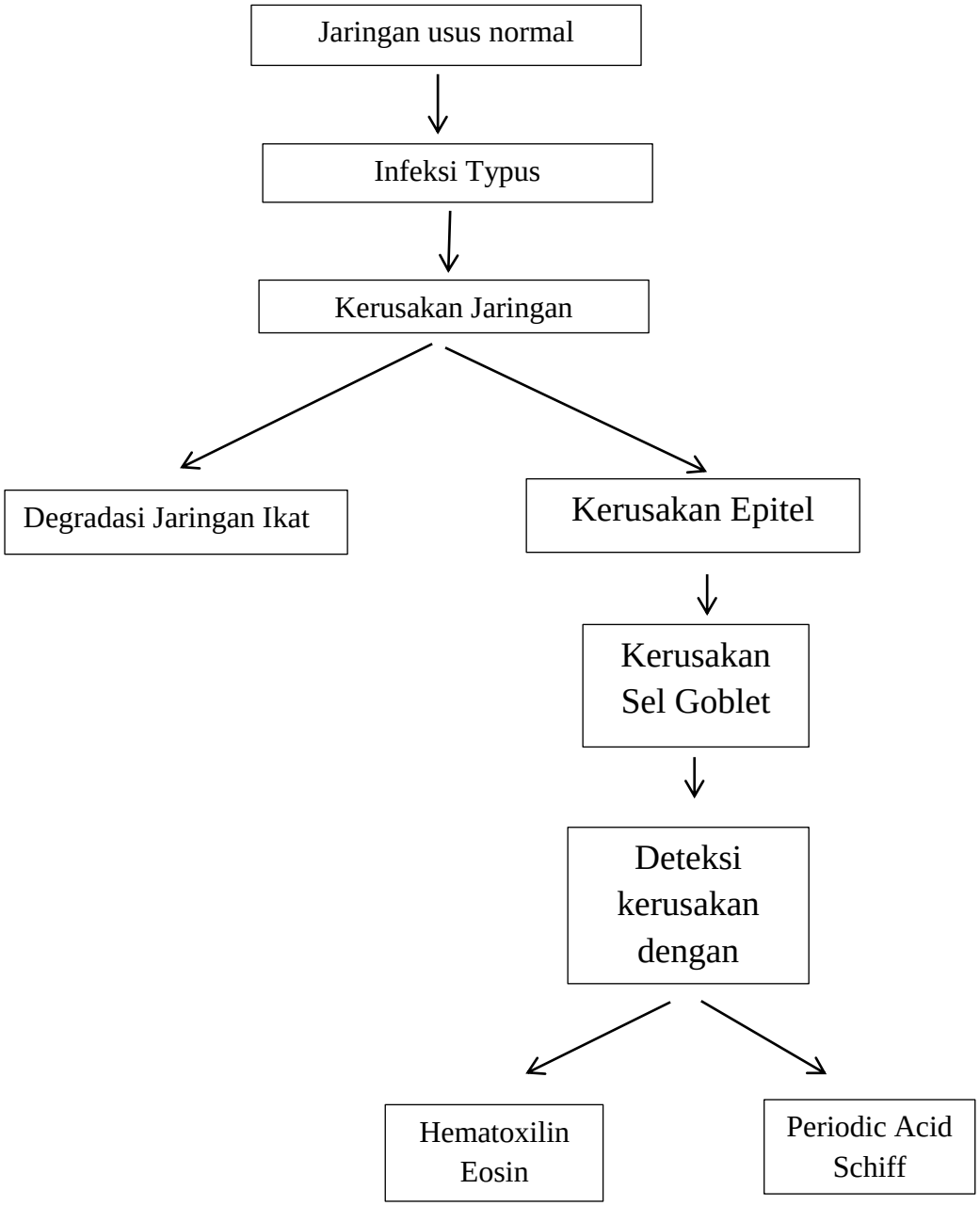

2.6 Hipotesis

HO : Tidak terdapat perbedaan hitung sel goblet jaringan epitel pada sediaan histologis typus abdominalis menggunakan pewarnaan hematoxilin eosin (HE) dan pewarnaan periodic acid Schiff (PAS).

Ha : Terdapat perbedaan hitung sel goblet jaringan epitel pada sediaan histologis typus abdominalis menggunakan pewarnaan hematoxilin eosin (HE) dan pewarnaan periodic acid Schiff (PAS).

BAB III
METODE PENELITIAN

3.1 Jenis dan Desain penelitian

Jenis penelitian yang digunakan dalam penelitian ini bersifat analitik yang dilakukan secara Cross Sectional yaitu variable yang diteliti, diukur dan dikumpulkan pada satu titik waktu tertentu (Notoadmojo, 2010)

3.2 Tempat dan Waktu Penelitian

Penelitian dilakukan dilaboratorium Patologi Anatomi Fakultas Kedokteran Universitas Andalas Padang pada bulan Januari sampai Agustus 2021.

3.3 Populasi dan Sampel

3.3.1 Populasi

Populasi penelitian yaitu blok paraffin jaringan epitel usus besar dari tikus yang mengalami typus abdominalis.

3.3.2 Sampel

Sampel penelitian ini yaitu blok parafin jaringan epitel usus besar tikus pada kondisi normal dengan typus abdominalis sebanyak 16 blog parafin, dengan 2 kelompok penelitian 8 blog parafin typus abdominalis pada tikus dan 8 blog parafin usus besar normal pada tikus sebagai control.

3.3.3 Besar Sampel

Besar sampel pada penelitian ini menggunakan rancangan acak lengkap (RAL) dengan rumus federar yaitu :

$(t – 1) (n – 1) \geq 15$

$(2 -1) (n – 1) \geq 15$ t = jumlah kelompok

$1 (n – 1) \geq 15$ n = jumlah subjek kelompok

$1n - 1 \geq 15$

$1n \geq 15 + 1$

$N \geq 16$

3.4 Variabel Penelitian

Variabel mengandung pengertian ukuran atau ciri yang dimiliki oleh anggota-anggota suatu kelompok yang berbeda dengan yang dimiliki oleh kelompok lain (Notoatmojo, 2010) variabel penelitian terdiri dari variabel :

3.4.1 Variabel independen

Variabel independen dalam penelitian ini adalah pewarnaan periodic acid Schiff (PAS).

3.4.2 Variabel dependen

Variabel dependen dalam penelitian ini adalah pewarnaan hematoxilin eosin.

3.5 Defenisi Operasional

Tabel 3.1 Definisi Operasional Variabel

No	Defenisi Operasional	Cara ukur	Alat ukur	Hasil ukur	Skala Ukur
1.	Periodic acid Schiff pewarnaan histokimia yang digunakan dalam pewarnaan sel goblet.	kuantitatif	Mikroskop cahaya	Rerata hitung sel goblet	Rasio
2.	Hematoxilin Eosin Pewarnaan rutin yang mempunyai metode pewarnaan kegunaan ganda.	Grading visual	Mikroskop cahaya	Rerata hitung sel goblet	Rasio

3.6 Alat Dan Bahan dalam penelitian

3.6.1 Alat

Pinset, beaker glass, mikroskop, objek glass, cover glass, preparat, Staining Jaringan, beaker glass, pinset.

3.6.2 Bahan

Aquades, alcohol 70%, alcohol 96%, entelen, periodic acid reagen, Schiff reagen, jaringan epitel usus besar tikus, xilol, alkohol, pewarna hematoxylin, pewarna eosin, emersi oil.

3.7 Pengumpulan Data

3.7.1 Data primer

Data Primer Yaitu data yang dikumpulkan sendiri oleh peneliti. Pada permulaan penelitian data belum ada. Jadi harus dikumpulkan sendiri oleh peneliti.

3.7.2 Data Sekunder

Data Sekunder adalah data yang telah dikumpulkan oleh orang lain, pada saat permulaan penelitian data telah tersedia.

3.8 Analisis Data

3.8.1 Statistik Deskriptif

Statistik Deskriptif berusaha menjelaskan atau menggambarkan berbagai karakteristik data seperti berapa rata-ratanya, seberapa jauh data - data bervariasi dan sebagainya (Singgih Santoso, 2010) data yang akan digunakan dalam penelitian ini berupa hasil hitung sel goblet menggunakan Pewarnaan Pas dan He.

3.8.2 Uji independen t-test

Uji independen t-test merupakan salah satu metode pengujian yang digunakan untuk mengkaji ke efektifan perlakuan, ditandai adanya perbedaan rata - rata sebelum dan rata - rata sesudah diartikan sebuah sampel dengan subjek yang sama namun mengalami perlakuan yang beda. Pada penelitian ini uji t-test independen untuk melihat perbedaan hitung sel goblet pada pewarnaan Pas dan He (Singgih Santoso 2010 : 223)

3.9 Prosedur Kerja

3.9.1 Prosedur kerja pewarnaan Hematoxylin eosin

Jaringan yang akan diwarnai HE, sebelumnya telah mengalami "Processing Jaringan" dan dipotong dengan menggunakan mikotrom. Ketebalan jaringan antara 4-6µm. Jaringan yang telah dipotong sesuai ukuran dilekatkan pada objek glass. Preparat yang telah jadi lakukan pewarnaan HE. Ada beberapa tahap :

1. Deparafinisasi Tujuan: untuk menghilangkan/ melarutkan parafin yang terdapat pada jaringan. Zat: xylol
2. Rehidrasi Tujuan: untuk memasukkan air ke dalam jaringan. Air akan mengisi rongga-rongga jaringan yang kosong. Zat: alkohol 100% (absolut), alkohol 96 %, alkohol 70 %
3. Differensiasi Tujuan: untuk mengurangi warna biru pada inti dan menghilangkan warna bitu pada sitoplasma Zat: DW
4. Pewarnaan I Tujuan: untuk memberi warna pada inti dan sitoplasma pada jaringan Zat: hematoxylin

5. Differensiasi Tujuan: untuk mengurangi warna biru pada inti dan menghilangkan warna bitu pada sitoplasma Zat: DW
6. Pewarnaan II Tujuan: untuk memberi warna merah pada sitoplasma sel Zat: eosin
7. Dehidrasi Tujuan: untuk menghilangkan air dari jaringan Zat: Alkohol 70 %, Alkohol 96 %, Alkohol 100 % (absolut)
8. Cleaning Tujuan: untuk membersihkan Zat: Xilol
9. Mounting Tujuan: untuk mengawetkan jaringan yang telah diwarnai Zat: entelan.

Setelah di beri entelan, tutup dengan cover glass dengan hati-hati agar tidak terdapat gelembung. Jaringan yang telah diwarnai, akan awet lebih dari 5 tahun.

3.9.2 Prosedur Kerja menggunakan pewarnaan PAS

Pewarnaan *periodic acid Schiff* (PAS) pulasan yang dapat mewarnai karbohidrat dan musin. Dalam reaksi pewarnaan PAS, periodic acid akan mengoksidasi karbohidrat dan molekul yang kaya akan karbohirat menjadi aldehid. Kemudian aldehid akan bereaksi dengan Schiff dan reagen Schiff memulas molekul yang teroksidasi menghasilkan warna ungu gelap kemerahan (Peckham, 2014). Ada beberapa tahap :

1. Sediaan yang telah ada, diwarnai dengan periodic acid 5 menit, lalu dicuci dengan destilated water.
2. Diwarnai dengan Schiff reagen selama 15 menit, lalu dicuci dengan destilated water selama 5-10 menit.

3. Kemudian diconterstaining dengan hematoxylin, lalu cuci dengan air selama 5 menit.
4. Dijernihkan dengan alcohol 70%. 96%, 100% secara berurutan kemudian masukkan kedalam xylol
5. Kemudian teteskan entelan dan tutup dengan cover glass (gamble, 2005).

BAB IV
HASIL PENELITIAN

4.1 Karakteristik Umum Subjek Penelitian

Berdasarkan hasil penelitian perbedaan hitung sel goblet jaringan epitel usus besar pada tikus dengan *Typhus Abdominalis* menggunakan pewarnaan periodic acid Schiff (PAS) dan HE, yang didapatkan sebanyak 8 sampel pada tikus dengan *Typhus Abdominalis* yang diwarnai dengan pewarnaan periodic acid schiff dan HE dan 8 sampel pada tikus normal sebagai kontrol yang diwarnai dengan Sirius red dan HE dengan hasil rata-rata perbedaan hitung sel goblet jaringan epitel pada usus besar tikus yang teridentifikasi pada pewarnaan periodic acid schiff dan HE seperti pada table dibawah ini :

Tabel 4.1 Rerata Perhitungan sel goblet jaringan epitel usus besar pada tikus Typhus Abdominalis menggunakan pewarnaan PAS dan HE

Pewarnaan PAS	Mean	SD
Kontrol	186,6	7,6771
Typhus Abdominalis	291,4	139,8154

Pewarnaan HE	Mean	SD
Kontrol	128,0	3,5128
Typhus Abdominalis	130,5	2,8764

4.2 Perbedaan Pewarnaan PAS dan HE

Pewarnaan Periodic acid Schiff (PAS) dapat diamati dengan jaringan yang Perbedaan hitung sel goblet yang teridentifiksi pada pewarnaan periodic acid Schiff (PAS) dan HE dapat diamati sebagai berikut :

Kontrol Typus

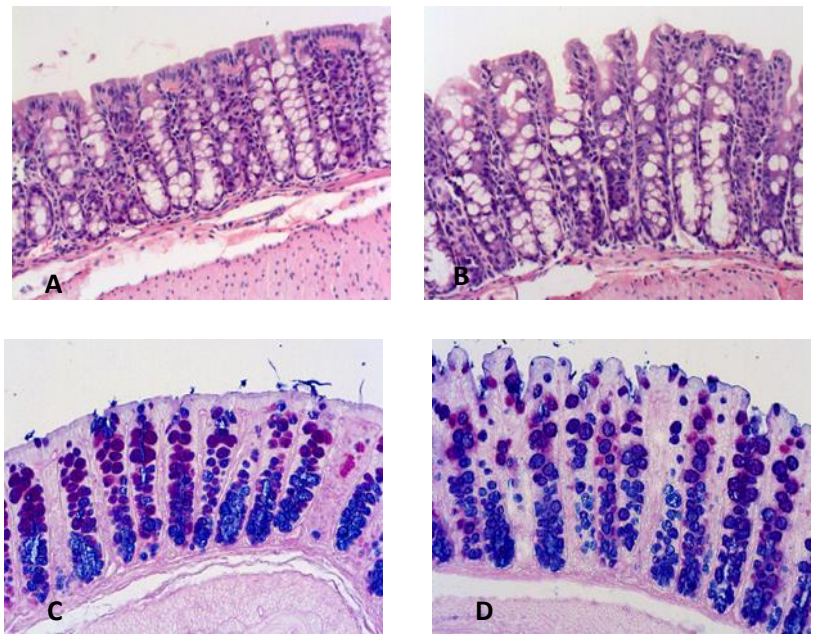

Gambar 4.1 histologi jaringan usus hewan coba : kelompok kontrol negative (a,c) perlakuan dengan ingesti salmonella typhi (b,d) memperlihatkan mukosa dan sub mukosa dengan kelenjar mengandung sel goblet. Sel goblet tampak terwarnai positif magenta pada PAS. Penilaian sel goblet lebih mudah terlihat pada perwarnaan pas.HE (a,b) PAS (c,d). skala 200µm.

Pada gambar diatas memperlihatkan jaringan usus hewan pada pewarnaan Periodic acid Schiff (PAS) berwarna merah magenta sedangkan Hematoxylin Eosin berwarna ungu. Uji statistic yang digunakan adalah uji independent T-Test yang digunakan untuk melihat perbedaan jumlah sel goblet pewarnaan Periodic acid schiff dan Hematoxylin Eosin pada jaringan epitel usus besar tikus dengan Typhus abdominalis.

Table 4.2 Uji Independent T-Test

Kontrol Normal	(p) value
PAS	0,000
HE	0,000

	Typhus Abdominalis	(p) value
PAS		0,000
HE		0,000

Berdasarkan tabel diatas hasil uji independent T-Test menggunakan Spss didapatkan hasil p value pada sampel pewarnaan sampel normal dan sampel Typhus Abdominalis sebesar 0,000 dimana nilai tersebut lebih kecil dari nilai a=0,05 sehingga dapat disimpulkan bahwa adanya perbedaan yang bermakna antara gambaran sediaan histopatologi sel goblet jaringan epitel usus besar tikus menggunakan pewarnaan periodic acid Schiff dan He yang digunakan pada sampel normal dan Typhus Abdominalis .

BAB V
PEMBAHASAN

5.1 Karakteristik Umum Subjek Penelitian

Penelitian ini menggunakan 2 kelompok sampel yang berbeda yaitu pada tikus normal sebagai kontrol dan tikus dengan Typhus Abdominalis. Penggunaan sampel yang berbeda ini memiliki tujuan yaitu untuk melihat adanya perbedaan hitung sel goblet jaringan epitel usus besar tikus menggunakan pewarnaan Periodic acid schiff dan He dalam keadaan patologis atau normal.

Berdasarkan hasil penelitian pada tabel 4.1 didapatkan perbedaan yang signifikan antara PAS (periodic acid Schiff) dan He (hematoxylin Eosin). Pada bagian kelompok sel normal (kontrol) didapatkan penilaian gambaran yang lebih sedikit dibandingkan dengan sampel Typhus.

5.2 Perbedaan Pewarnaan PAS (periodic acid Schiff) dan He (hematoxylin eosin)

Berdasarkan hasil penelitian pada tabel 4.2 dapat diketahui bahwa adanya perbedaan yang bermakna antara perbedaan hitung sel goblet jaringan epitel usus yang teridentifikasi pewarnaan periodic acid schiff dan He (p value < 0,05). Hal ini menunjukkan bahwa jumlah sel goblet jaringan epitel usus pada pewarnaan periodic acid schiff lebih tinggi dibandingkan pewarnaan He (hematoxylin Eosin).

Periodic acid Schiff (PAS) adalah perwarnaan khusus yang dapat mewarnai karbohidrat atau polisakarida yang bersifat netral. Reagen periodic acid Schiff (PAS) akan merubah karbohidrat menjadi aldehid dan kemudian reagen schiff mewarnai molekul aldehid yang teroksidasi. Ciri-ciri sel gobletapabila

diwarnai dengan periodic acid Schiff (PAS) maka sel goblet akan berwarna merah magenta dan terlihat sangat jelas (Peckham,2014).

Hematoxylin Eosin (He) merupakan pewarnaan rutin yang memliki fungsi untuk mengetahui struktur umum sel ataupun jaringan. Pewarnaan ini menggunakan reagen Hematoxylin yang memiliki sifat basa dan akan mewarnai komponen jaringan yang bersifat asam. Sedangkan eosin bersifat asam yang akan mewarnai komponen jaringan yang bersifat basa (Setiawan, 2016). Pada penelitian ini pewarnaan HE pada jaringan usus hewan akan berwarna ungu.

Pada penelitian sel goblet yang diwarnai dengan periodic acid Schiff (PAS) akan terlihat berwarna merah magenta sehingga warna yang ditimbulkan dapat mempermudah pada saat menghitung jumlahnya sehingga dapat dilihat ukuran yang besar hingga kecil. Sri wahyuni (2015) menyatakan pewarnaan sel goblet menggunakan periodic acid Schiff (PAS) dapat terlihat hingga yang paling kecil sekalipun, walaupun ada perbedaan intensitas warna dari yang lemah hingga warna yang kuat sesuai aktivitas sel goblet.

Pewarnaan yang lebih baik digunakan untuk menghitung jumlah sel goblet adalah perwarnaan periodic acid Schiff (PAS). Walaupun pewarnaan hematoxilin eosin lebih mudah, murah dan cepat untuk dilakukan, akan tetapi untuk menghitung jumlah sel goblet dengan tepat lebih dianjurkan menggunakan perwarnaan periodic acid Schiff (PAS).

BAB VI
KESIMPULAN DAN SARAN

6.1 Kesimpulan

Berdasarkan hasil penelitian tentang perbedaan hitung sel goblet jaringan epitel usus besar tikus dengan Typhus abdominalis dan tikus normal sebagai kontrol pada sediaan histopatologis menggunakan pewarnaan PAS (periodic acid Schiff) dan He (hematoxylin eosin) maka dapat disimpulkan bahwa :

1. Rerata sel goblet pada jaringan usus tikus normal menggunakan pewarnaan Periodic acid Schiff (PAS) yaitu 186,6 sedangkan pada pewarnaan Hematoxylin eosin (he) yaitu 128,0
2. Rerata sel goblet pada jaringan usus tikus dengan Typhus Abdominalis menggunakan pewarnaan Periodic acid Schiff yaitu 291,4 sedangkan pada pewarnaan Hematoxylin eosin yaitu 130,5
3. Terdapat perbedaan yang bermakna antara jumlah sel goblet pada sediaan histologi yang menggunakan pewarnaan periodic acid schiff dan Hematoxylin Eosin jaringan epitel usus tikus normal dengan Typhus Abdominalis ($p<0,05$).

6.2 Saran

Adapun saran yang dapat penulis sampaikan kepada pembaca yaitu :

1. Bagi peneliti selanjutnya bisa melakukan pewarnaan lain yang dapat mewarnai sel goblet, seperti : Lectins, Ruthenium Red, ataupun alacian blue.
2. Bagi peneliti selanjutnya dapat mengganti organ yang berbeda atau kelainan patologis lain yang ada dilambung dengan perwarnaan yang sama.

DAFTAR PUSTAKA

Agung priyono, S. 2003. Glikoprotein dan Lektin. Dalam Modul: Pemanfaatan teknik kultur *Jaringan dan Histokimia*. DIKTI dan Fakultas Kedokteran Hewan, Institut Pertanian Bogor, Bogor.

Aru W, Sudoyono. 2009. *Buku Ajar Ilmu Penyakit Dalam, Jilid II, edisi V.* Jakarta: Interna Publishing

Aughey, E and Frye, F.L. 2001. Comparative Veterinary Histology. Manson Publishing/The Veterinary Press, London.

Brunner, Suddarth. (2014). *Keperawatan Medikal Bedah* Edisi 12. Jakarta : EGC. Direktorat Bina Gizi

Darmawati, S (2009). Keanekaragaman Genetik Salmonella Typhi. *Jurnal Kesehatan*. Vol 2, No 1, 27-32

Hage, G. M., Selan, Y. N., & Amalo, F. (2014). Studi anatomi lambung kelelawar buah (Ptteropus Vampyrus) dengan pewarnaan histokimia periodic acid achiff (PAS). *Jurnal Kajian Veteriner*, 193-201.

Irianto, (2013). *Mikribiologi Medis (Medical Microbiology)*. Bandung. Alfabeta

Janice, J,K., Waliul, I,Khan. (2013). Goblet Cells and Mucins: Role in Nnate Defense in Enteric Infections. Pathogens, P.55-70

Junqueira, L., Carneiro, C.J., dan Keleey, R. O. *Histologi Dasar*. (Edisi Kesepuluh). Jakarta: Penerbit Buku Kedokteran EGC. 2007

Khadim, Kh.H., AL-Mehanna, N.H and AL-Baghdadi, E.F. 2012. The Distribution Goblet cells, paneth cells, and brunners glands in duodenum of

adult one humped camels *(Camelus dromedarius). AL-Qadisya Journal of Veterinery Medical,* 11(2):46-54.

Lestari, Titik.(2016).*Asuhan keperawatan anak.*Yogyakarta : Nuha medika.

Mansur, H. 2008. Psikologi Ibu dan Anak untuk Kebidanan. Jakarta: SalembaMedika.

Norahmawati, E. 2009. Fine Needle Aspiration Biopsy Has Important Role and High Accuracy as Preoperative. *Jurnal Kedokteran Brawijaya.* 24(2): 72-82.

Notoatmojo, S. 2010. *Metodologi Penelitian Kesehatan*. Jakarta : Rineka Cipta.

Nurarif A.H. dan Kusuma. H. (2015). APLIKASI *Asuhan Keperawatan Berdasarkan Diagnosa Medis & NANDA NIC-NOC.* Jogjakarta:MediAction.

Okamoto, R & M. Watanabe. Molecular and clinical basis gastrointestinal epithelia. *J. Gastroenterol* 2004; 39: 1-6

Peckam, M. 2014. *At a Glance Histologi.* Jakarta : Buku Kedokteran EGC.

Price Sylvia A, Wilson Lorraine M, 2015. *Patofisiologi: Konsep Klinis Proses-Proses Penyakit.* Jakarta: EGC;

Pubomartono, C., Susatyo, P. dan Setiawan, A. 2004. Pola penyebaran sel mucus pada saluran pencernaan ikan tawas *(punctius javanicus). Jurnal Perikanan,* 6 (2): 62-65.

Reza, M. (2015, November 3). Blok Biomedik 2. Dari: Academia Edu: https:://www.academia.edu/22874571/BLOK_BIOMEDIK_2 (Diakses pada tanggal 10 januari 2020).

Rogers, D.F.2002. The airways Goblet cells. The International Journal of Biochemistry & Cell Biology, 35 (1): 1-6.

Soedarmo,Sumarmo S. Poorwo.dkk, 2008. Buku Ajar infeksi dan pediatric tropis. Edisi Kedua.Jakarta:Badan Penerbit IDAI.Hal.155-18

Sulistyoningsih, Hariyani. (2011). *Gizi untuk kesehatan ibu dan anak.* Graha Ilmu: Yogyakarta

Zainuddin, Masyitha, D., Fitriani, Sarayulis, Jalaluddin, M., Rahmi, E. dan Nasution, I. 2016. Gambaran histologi kelenjar intestinal pada duodenum ayam kampung *(Gallus domesticus)* merpati *(Columba domesticus)* dan bebek *(Anser anser domesticus)*. *Jurnal Medika Veterinaria*, 10 (1): 1-9.

LAMPIRAN

Lampiran 1 : Perbandingan hitung sel goblet pada pewarnaan Pas dan He

kelompok	SAMPEL	HE							PAS						
		sel perlapang pandang					rata rata sampel	rata rata kelompok	sel perlapang pandang					Rata rata sampel	rata rata kelompok
		1	2	3	4	5			1	2	3	4	5		
kontrol	1	130	125	118	114	127	122,8		190	189	201	190	197	193,4	
	2	123	134	109	124	136	125,2		189	189	219	201	201	199,8	
	3	143	137	108	136	144	133,6		187	190	195	92	211	175,0	
	4	121	132	124	136	138	130,2		196	198	201	176	155	185,2	
	5	132	136	125	124	129	129,2		195	196	179	178	161	181,8	
	6	137	139	136	106	129	129,4		186	187	197	196	151	183,4	
	7	131	129	136	113	134	128,6		184	158	187	191	199	183,8	
	8	125	124	125	125	124	124,6	128,0	197	189	175	196	195	190,4	186,6
S typhy	1	135	134	109	139	136	130,6		258	2282	143	251	250	636,8	
	2	139	136	139	136	136	137,2		199	256	215	255	241	233,2	
	3	132	124	132	136	125	129,8		210	256	242	256	251	243,0	
	4	136	125	124	132	124	128,2		232	230	232	268	255	243,4	
	5	139	136	106	136	125	128,4		278	221	252	272	244	253,4	
	6	134	109	139	136	136	130,8		266	262	234	238	251	250,2	
	7	132	124	132	136	125	129,8		250	190	232	234	234	228,0	
	8	136	125	124	124	136	129,0	130,5	245	244	234	251	241	243,0	291,4

Lampiran 2 : Hasil Uji SPSS

Independent Samples Test

		Levene's Test for Equality of Variances		t-test for Equality of Means	
		F	Sig.	t	df
hasilperwarnaan	Equal variances assumed	3,616	,078	-19,649	14
	Equal variances not assumed			-19,649	9,808

Independent Samples Test

		t-test for Equality of Means		
		Sig. (2-tailed)	Mean Difference	Std. Error Difference
hasilperwarnaan	Equal variances assumed	,000	-58,6500	2,9849
	Equal variances not assumed	,000	-58,6500	2,9849

Independent Samples Test

		t-test for Equality of Means	
		95% Confidence Interval of the Difference	
		Lower	Upper
hasilperwarnaan	Equal variances assumed	-65,0520	-52,2480
	Equal variances not assumed	-65,3185	-51,9815

Group Statistics

	perwarnaan	N	Mean	Std. Deviation	Std. Error Mean
hasilperwarnaan	he	8	127,950	3,5128	1,2420
	pas	8	186,600	7,6771	2,7142

Group Statistics

	perwarnaan	N	Mean	Std. Deviation	Std. Error Mean
hasilperwarnaan	hetyphi	8	130,475	2,8764	1,0170
	pastyphi	8	291,375	139,8154	49,4322

Independent Samples Test

		Levene's Test for Equality of Variances		t-test for Equality of Means	
		F	Sig.	t	df
hasilperwarnaan	Equal variances assumed	5,186	,039	-3,254	14
	Equal variances not assumed			-3,254	7,006

Independent Samples Test

		t-test for Equality of Means		
		Sig. (2-tailed)	Mean Difference	Std. Error Difference
hasilperwarnaan	Equal variances assumed	,006	-160,9000	49,4427
	Equal variances not assumed	,014	-160,9000	49,4427

Independent Samples Test

		t-test for Equality of Means	
		95% Confidence Interval of the Difference	
		Lower	Upper
hasilperwarnaan	Equal variances assumed	-266,9440	-54,8560
	Equal variances not assumed	-277,7933	-44,0067

Lampiran 3 : Surat Keterangan Selesai Penelitian

KEMENTRIAN RISET TEKNOLOGI DAN PENDIDIKAN TINGGI
FAKULTAS KEDOKTERAN UNIVERSITAS ANDALAS
LABORATORIUM PATOLOGI ANATOMI
Jl.Perintis Kemerdekaan Padang 25127
Telp. 0751 21176 Fax 0751 22081
E-mail : pat_anatomi@fk.unand.ac.id

SURAT BEBAS LABORATORIUM
No. 077 /UN.16.2/.PNLPA/2021

Koordinator pendidikan dan penelitian Bagian Patologi anatomik Fakultas Kedokteran Universitas Andalas;

Nama	; Retsa Weni Rasyid
No BP/NIM	;1713353034
Asal instansi	;Program Studi DIV Teknologi Laboratoratorium Medik Universitas Perintis Indonesia
Judul penelitian	; Perbedaan hitung sel goblet jaringan epitel usus besar pada tikus dengan typus abdominalis maenggunakan pewarnaan HE dan PAS

Peneliti yang bersangkutan diatas telah menyelesaikan penelitian dan juga telah menyelesaikan segala sesuatu yang berhubungan dengan administrasi penelitian dan pemakaian alat laboratorium.

Padang, 27 July 2021

Koordinator pendidikan dan penelitian Bagian Patologi anatomik
Fakultas Kedokteran Universitas Andalas

Dr. Tofrizal , M.Biomed. Sp.PA. PhD
NIP 197809162005011001

Lampiran 4 : Kartu konsul bimbingan

NO	Hari, tanggal	Materi konsultasi	Paraf Pembimbing I /II	Keterangan/ perbaikan
1.	Senin 19/10 20	Perbaikan Latar Belakang		Sudah diperbaiki
2.	Jum'at 13/11 20	Perbaikan BAB 1		Sudah diperbaiki
3.	Kamis 26/11 20	Perbaikan BAB II dan Penambahan materi		Sudah diperbaiki
4	Senin 18/01 21	Perbaikan Definisi Operasional		Sudah diperbaiki
5.	Rabu 20/01 21	Perbaikan Daftar Pustaka dan Acc Proposal		Sudah
6.	Senin 19/10 -20	Perbaikan dan Penambahan materi BAB 1		Sudah diperbaiki &
7.	Kamis 12/11 -20	Perbaikan BAB II dan Penambahan materi serta gambar		Sudah diperbaiki & sudah ditambah
8.	Jum'at 27/11 -20	Perbaikan BAB III (populasi & sampel penelitian)		Sudah diperbaiki
9.	Selasa 19/01 -20	Perbaikan Definisi operasional sesuai buku panduan		Sudah diperbaiki

KARTU KONSULTASI BIMBINGAN SKRIPSI

Nama: Retsa Weni Rosyid

N.P.M: 1713353034

JALUR: A/B

JUDUL

Perbedaan hitung sel Goblet Jaringan Epitel usus Besar Pada tikus dengan Typus Abdominalis menggunakan Pewarnaan PAS dan HE

PEMBIMBING I: dr. Tofrizal, M.Biomed, SpPA, Ph.D

PEMBIMBING II: Deprimal, M.Biomed

PROGRAM STUDI D IV ANALIS KESEHATAN

FAKULTAS ILMU KESEHATAN UNIVERSITAS PERINTIS

NO	Hari, tanggal	Materi konsultasi	Paraf Pembimbing I/II	Keterangan/ perbaikan
1.	Kamis 03/06 -21	Perbaikan BAB 4		sudah diperbaiki
2.	Selasa 15/06 -21	Perbaikan BAB 5		sudah diperbaiki
3.	Rabu 23/06 -21	Perbaikan BAB 6		sudah diperbaiki
4.	Sabtu 26/6 -21	Perbaikan BAB 4, 5, 6		sudah diperbaiki
5	Selasa 29/07 -21	Perbaikan daftar Pustaka		ACC
6.	Jum'at 4/06 -21	Perbaikan BAB 4		sudah diperbaiki
7.	Selasa 6/07 -21	Perbaikan BAB 4		sudah diperbaiki
8.	Senin 12/07 -21	Perbaikan BAB 5		sudah diperbaiki
9	Senin 26/07 21	Perbaikan BAB 4, 5, 6		sudah diperbaiki

NO	Hari, tanggal	Materi konsultasi	Paraf Pembimbing I/II	Keterangan/ perbaikan
10.	Jumat 30/07 21	Perbaikan daftar isi dan lampiran		ACC
10.	Kamis 28/01 -21	Minta ACC proposal Penelitian		Sudah diACC setelah dilakukan perbaikan

Lampiran 5 : Dokumentasi Penelitian

Gambar 1 :

Gambar 2 :

Gambar 3 :

Gambar 4 :



Lampiran 6 : Plagiarism

UNIVERSITAS PERINTIS INDONESIA
UPT PERPUSTAKAAN

Plagiarism Checker X Originality Report

Similarity Found: 19%

Date: Senin, November 01, 2021
Statistics: 1279 words Plagiarized / 6893 Total words
Remarks: Low Plagiarism Detected - Your Document needs Optional Improvement.

SKRIPSI PERBEDAAN HITUNG SEL GOBLET JARINGAN EPITEL USUS BESAR PADA TIKUS DENGAN TYPUS ABDOMINALIS MENGGUNAKAN PEWARNAAN HE DAN PAS Oleh : RETSA WENI RASYID NIM : 1713353034 PROGRAM STUDI SARJANA TERAPAN LABORATORIUM MEDIS FAKULTAS ILMU KESEHATAN UNIVERSITAS PERINTIS INDONESIA PADANG 2021 i SKRIPSI PERBEDAAN HITUNG SEL GOBLET EPITEL USUS BESAR PADA TIKUS DENGAN TYPUS ABDOMINALIS MENGGUNAKAN PEWARNAAN HEMATOXYLIN EOSIN (HE) DAN PERIODIC ACID SCHIF (PAS) Skripsi ini diajukan sebagai salah satu persyaratan Untuk memperoleh gelar sarjana sains terapan Oleh : RETSA WENI RASYID NIM : 1713353034 PROGRAM STUDI SARJANA TERAPAN LABORATORIUM MEDIS FAKULTAS ILMU KESEHATAN UNIVERSITAS PERINTIS INDONESIA PADANG 2021 ii PERBEDAAN HITUNG SEL GOBLET JARINGAN EPITEL USUS BESAR PADA TIKUS DENGAN TYPUS ABDOMINALIS MENGGUNAKAN PEWARNAAN PERIODIC ACID SCHIFF(PAS) DAN HEMATOXYLIN EOSIN(HE) Oleh : RETSA WENI RASYID Sel Goblet adalah sel yang berfungsi untuk mengeluarkan mucus (lendir) yang terdiri dari air, garam, dan musin (glikoprotein).

Hematoxylin memberikan warna biru (basofilik) pada inti sel, serta eosin yang berfungsi untuk memberikan warna merah muda pada sitoplasma sel dan jaringan penyambung. Periodic acid schiff (PAS) merupakan pewarnaan yang bertujuan untuk mendeteksi keberadaan senyawa karbohidrat netral dan sel-sel penghasil senyawa karbohidrat. Pewarnaan Pas akan mewarnai sitoplasma sel goblet yang mengandung musin (glikoprotein) menjadi warna merah magenta.

Penelitian ini bertujuan untuk mengetahui perbedaan hitung sel goblet usus besar pada tikus dengan typus abdominalis perwarnaan hematoxylin eosin (HE) dan periodic acid schiff (PAS) dalam mewarnai sel goblet pada usus dengan typus abdominalis. Metode